- Copyright - Il Pensiero Scientifico Editore downloaded by IP 216.73.216.91 Fri, 04 Jul 2025, 04:00:13

Aritmie - Pacing 4

P121

ANDAMENTO DELL'UTILIZZO DEI PACEMAKER IN QUINDICI ANNI (2001-2015) IN BASE ALL'ARCHIVIO NAZIONALE ITALIANO DELLE SCHEDE DI DIMISSIONE OSPEDALIERA: UN'ANALISI DI GRUPPI DI ETÀ

M. Zecchin, M. Torre, E. Carrani, L. Sampaolo, B. Ortis, A. Proclemer, R. Ricci, G. Boriani

Azienda Sanitaria Universitaria Integrata di Trieste, Trieste; Istituto Superiore di Sanità, Roma; Azienda Sanitaria Universitaria Integrata di Udine, Udine; Associazione Italiana di Aritmologia e Cardiostimolazione, Roma; Università degli Studi di Modena e Reggio Emilia, Modena

Per garantire una completa raccolta degli impianti di pacemaker (PM) eseguiti in Italia tra il 2001 e il 2015, sono stati analizzati i dati raccolti dall'archivio nazionale delle schede di dimissione ospedaliera (SDO). Il numero e il tasso di impianto di PM sono stati analizzati nella popolazione italiana, suddivisa nelle seguenti fasce di età: <50 anni, 50-80 anni, >80 anni.

Il numero dei primi impianti di PM (1°PM) è aumentato da 36823 (tasso di impianto 637/milioni di abitanti) nel 2001 a 48608 (800/milione di abitanti) nel 2015. È stato osservato un incremento nelle procedure di sostituzione del generatore dal 2001 al 2010 (dal 23% del totale di impianti di PM al 29%), seguito poi da una progressiva riduzione (26% nel 2015). I dati clinici, le principali diagnosi di invio e il numero e il grado delle comorbidità al 1°PM sono rimaste pressoché invariate durante il periodo di studio, se si esclude l'età media all'impianto (da 76±11 nel 2001 a 78±10 nel 2015) e la percentuale dei pazienti con età superiore a 80 anni (39.6% nel 2001, 50.9% nel 2015). Il blocco atrioventricolare era la diagnosi ECG di invio più frequente nei primi impianti (40.3% nel 2001, 38.1% nel 2015); una diagnosi di cardiopatia ischemica era presente dal 16.7 al 18.5% dei pazienti, e l'ipertensione arteriosa era la comorbidità più frequente (30.5% to 31.9%). Soltanto il 2% dei 1°PM sono stati eseguiti in pazienti di età inferiore a 50 anni (18/milione di abitanti nel 2001 e 20/milione di abitanti nel 2015). Le diagnosi più frequenti erano le cardiopatie valvolari (10.8% nel 2001, 7.9% nel 2015) e le cardiopatie congenite (8% nel 2001, 6.9% nel 2015); una diagnosi di cardiopatia ischemica era presente dal 4.1 al 5.7% dei pazienti. Il numero di primi impianti nei pazienti con età superiore agli 80 anni è aumentato da 14.600 (39.9% dei 1°PM totali) nel 2001 a 24.765 (50.9% dei 1°PM totali) nel 2015, ma il tasso di impianto è solo lievemente incrementato (da 6111/milioni di abitanti nel 2001 a 6226/milioni di abitanti del 2015), dato che la popolazione con età >80 anni è quasi raddoppiata (da 2.388.954 nel 2001 a 3.977.449 nel 2015).

Conclusioni. In Italia dal 2001 al 2015 vi è stato un costante aumento degli impianti di pacemaker, per lo più dovuto all'incremento della popolazione di ultra-ottuagenari, mentre il tasso di impianto si è mantenuto costante in tutte le fasce di età; non è stato osservato un incremento nelle comorbidità dei pazienti trattati con PM; il numero di sostituzioni del generatore è aumentato progressivamente fino al 2010, per poi ridursi successivamente.

P122

DIFFERENZE DI GENERE ED OUTCOME DOPO ARRESTO CARDIACO EXTRAOSPEDALIERO. RISULTATI DI UNO STUDIO MULTICENTRICO INTERNAZIONALE

E. Baldi, M. Caputo, S. Savastano, R. Burkart, S. Buratti, G. De Ferrari, C. Benvenuti, C. Klersy, A. Auricchio

Scuola di Specializzazione in Malattie dell'Apparato Cardiovascolare, Dipartimento di Medicina Molecolare, Università di Pavia, Pavia; Fondazione Cardiocentro Ticino, Lugano; Unità Terapia Intensiva Cardiologica (UTIC) ed Elettrofisiologia, Fondazione IRCCS Policlinico San Matteo, Pavia; Fondazione Ticino Cuore, Lugano; Biometria ed Epidemiologia Clinica, Fondazione IRCCS Policlinico San Matteo, Pavia

Introduzione. Diversi studi suggeriscono differenze di genere nella presentazione e nel trattamento dell'arresto cardiaco extra-ospedaliero (OHCA). Tuttavia, non è noto se tali differenze siano correlate alla risposta da parte dei testimoni dell'arresto cardiaco.

Obiettivo. Valutare la differenza di risposta da parte dei testimoni laici di un OHCA e l'outcome in base al genere della vittima.

Metodi. Abbiamo eseguito un'analisi retrospettiva dei dati raccolti in modo prospettico di OHCA dal 1 gennaio 2015 al 31 dicembre 2017 nel Registro degli Arresti Cardiaci del Canton Ticino (TiReCa) in Svizzera e nel Registro degli Arresti Cardiaci della Provincia di Pavia (Pavia CARe) in Italia. Entrambi i registri arruolano tutti i pazienti che sono vittime di un OHCA nei rispettivi territori (350000 abitanti per il Canton Ticino e 550000 abitanti per la Provincia di Pavia).

Risultati. 2076 pazienti sono stati trattati per un OHCA nel periodo di analisi, 783 donne e 1293 uomini. L'OHCA nelle donne si verifica più frequentemente a domicilio (77.5% vs 72.6%, p=0.05) ed è meno frequentemente testimoniato da astanti (54.1% vs 58.8%, p=0.04). Per quanto riguarda l'età, la percentuale di donne con un'età ≥80 anni era superiore rispetto a quella degli uomini (55.1% vs 30%, p<0.001). Le donne avevano inoltre una minor probabilità di essere sottoposte a RCP da parte degli astanti (39.7% vs 48.6%, p<0.001) ed avevano meno frequentemente un ritmo shockabile (12.4% vs 24.8%, p<0.001). La percentuale di donne vittima di OHCA che sopravvivevano alla dimissione è significativamente inferiore rispetto agli uomini (8.9% vs 14.1%, p<0.001). All'analisi univariata il sesso femminile emerge come fattore predittivo di una ridotta sopravvivenza alla dimissione (OR 1.88, 95% CI 1.37-2.59, p<0.001). Tuttavia, quando aggiustato per i fattori confondenti (età, primo ritmo, presenza di testimoni, eziologia), il sesso non si dimostra essere un predittore indipendente di morte.

Conclusioni. La nostra casistica multicentrica evidenzia come il sesso femminile, pur non essendo un predittore indipendente di mortalità, sia associato ad una prognosi più sfavorevole e ad una minor probabilità di RCP precoce da parte di astanti in caso di OHCA. Crediamo che, sulla base dei nostri risultati, debbano essere approfondite le ragioni di questa differenza di genere per quanto riguarda il soccorso in caso di OHCA al fine di ridurle.

P123

CONFRONTO TRA ALGORITMI DI STRATIFICAZIONE DEL RISCHIO NELLA PREDIZIONE DELL'OUTCOME E RISPOSTA CLINICA IN PAZIENTI IMPIANTATI CON DISPOSITIVO CRT

G. Arena, P. Pepi, A. D'Onofrio, A. De Simone, S. Caico, D. Pecora, A. Rapacciuolo, G. Ricciardi, M. Marini, S. Badolati, M. Accogli, C. La Greca, M. Viscusi, A. Mazzuero, M. Ratti, C. Bartoli, F. Casati, M. Malacrida, E. Bertaglia, G. Stabile

Ospedale Apuane, Massa; Ospedale Carlo Poma, Mantova; Ospedale Monaldi, Napoli; Clinica San Michele, Maddaloni; Ospedale Sant'Antonio Abate, Gallarate; Fondazione Poliambulanza, Brescia; Università Federico II di Napoli, Napoli; Ospedale Careggi, Università di Firenze, Firenze; Ospedale Santa Chiara, Trento; Ospedale Sant'Andrea, La Spezia; Ospedale G. Panico, Tricase; Ospedale San Sebastiano, Caserta; Ospedale S. Biagio, Domodossola; Boston Scientific, Milano; Azienda Ospedaliera di Padova, Padova; Clinica Mediterranea, Napoli

Background. Sono stati proposti differenti algoritmi di stratificazione del rischio pre-impianto basati su varabili multiple routinariamente disponibili al fine di predire la mortalità dopo la terapia di resincronizzazione cardiaca (CRT).

Scopo. Comparare differenti modelli di predizione della mortalità e valutarne l'associazione con la risposta clinica in una popolazione non selezionata di pazienti con scompenso cardiaco che hanno ricevuto un dispositivo CRT.

Metodi. Abbiamo raccolto dati da 1066 pazienti consecutivi che sono stati sottoposti ad impianto di CRT all'interno del registro CRT-MORE dal 2011 al 2014. I modelli predittivi utilizzati nella presente analisi sono stati: EARN Score, VALID-CRT Risk Score e ScREEN Score. È stato creato inoltre un modello basato sui fattori di rischio aggregati (AGR) che comprendeva tutti i fattori comuni presenti in almeno due di questi score (Età≥75 anni; LVEF≤25%; GFR ≤60 mL/min/1.73 m^2; FA persistente o permanente al momento dell'impianto; classe NYHA III o IV; genere maschile). Per il confronto ogni modello è stato categorizzato stratificando i pazienti in 5 gruppi di rischio (S1-S5). L'obiettivo primario è stato la mortalità totale dopo l'impianto di CRT. La risposta clinica (CR) è stata valutata a 12 mesi considerando una valutazione multicomponente comprendente lo stato in vita, ospedalizzazioni per HF e variazioni della classe funzionale NYHA.

Risultati. 745 pazienti avevano dati completi per una comparazione tra gli score di rischio (età media 70±10 anni, 74% uomini, 53% con cardiomiopatia ischemica, 60% NYHA III/IV, 20% con FA permanente/persistente al momento dell'impianto, LVEF media = 29±7%). Durante un follow-up mediano di 1012 [616-1371] giorni 111 pazienti sono deceduti, 69 hanno avuto almeno una ospedalizzazione per HF e 167 hanno raggiunto l'endpoint combinato di morte e/o ospedalizzazione per HF. Il 69% dei pazienti ha mostrato un incremento nella CR a 12 mesi. Tutti gli algoritmi di predizione sono stati in grado di predire in modo significativo la mortalità totale dopo CRT (range di sopravvivenza tra il 7.9% ed il 10% -S1- e tra il 18.1% ed il 20.5% -S5-; HR 2, 95%CI 1.3-3, p=0.0013 per lo score ScREEN; HR 2.2, 95%CI 1.5-3.5, p<0.0003 per lo score VALID-CRT; HR 2.3, 95%CI 1.5-3.4, p<0.0001 per lo score EARN). L'algoritmo aggregato AGR ha mostrato una buona capacità di discriminazione (HR 2.8, 95%CI 1.8-4.4, p<0.0001). Tutti gli algoritmi sono stati in grado di predire anche le ospedalizzazioni per HF (HR da 1.8 a 2) e la CR (decrementale in accordo con la severità del profilo di rischio da un valore del 88% -S1- ad un 20% -S5-).

Conclusioni. Uno score semplice che include un set di variabili minimo sembra essere in grado di predire la mortalità totale in una popolazione non selezionata di pazienti candidati alla CRT e sembra inoltre utile nel predire anche la risposta clinica e le ospedalizzazioni per HF.

- Copyright - Il Pensiero Scientifico Editore downloaded by IP 216.73.216.91 Fri, 04 Jul 2025, 04:00:13

P124

RIDUZIONE DI MORTALITÀ E MORBIDITÀ DOPO ABLAZIONE DI FREQUENTE EXTRASISTOLIA VENTRICOLARE IN PAZIENTI CON DISFUNZIONE SISTOLICA DEL VENTRICOLO SINISTRO

D. Penela, B. Jáuregui, D. Soto-Iglesias, L. Aguinaga, A. Ordóñez, J. Fernández-Armenta, L. Tercedor, J. Acosta, A. Biagi, A. Berruezo
Ospedale Guglielmo da Saliceto, Piacenza; Clinica Teknon, Barcellona, Spagna; Centro Cardiologico, Tucuman; Hospital del Mar, Cadice, Spagna; Hospital Virgen de las Nieves, Granada, Spagna; Hospital Virgen del Rocio, Siviglia, Spagna

Obiettivo. L'ablazione di frequente extrasistolia ventricolare determina un miglioramento della frazione di eiezione del ventricolo sinistro in pazienti con disfunzione sistolica del ventricolo sinistro. L'obiettivo dello studio multicentrico é di valutare gli outcomes a lungo termine e le potenziali variabili prognostiche in questa popolazione.

Metodi. Studio prospettico multicentrico che ha incluso 101 pazienti consecutivi [56 ± 12 anni, 62 (61%) maschi] con disfunzione sistolica del ventricolo sinistro e frequente extrasistolia ventricolare che sono stati sottoposti ad ablazione di extrasistolia ventricolare e seguiti per un follow-up di almeno 24 mesi.

Risultati. La durata media del follow-up è risultata di 34 ± 16 mesi (range 24-84 mesi). Il burden di extrasistolia ventricolare si è ridotto in modo significativo, passando dal 21 ± 12% al basale al 3.8 ± 6% al termine del follow-up, p<0.001. La frazione di eiezione del ventricolo sinistro è migliorata passando dal 32 ± 8% al basale al 39 ± 12% (p<0.001) e la classe NYHA dal 2.2±0.6% al 1.3±0.6% (p<0.001). I livelli di BNP sono diminuiti da 136 [78-321] pg/mL a 68 [32-144] pg/mL (p=0.007). L'abolizione persistente di più di 18 punti di burden di extrasistolia ventricolare rispetto al basale è risultato essere un accurato predittore di recupero della frazione di eiezione del ventricolo sinistro di almeno 10 punti (Figura 1A), inoltre è risultata indipendentemente ed inversamente associata alla probabilità di morte cardiaca o trapianto cardiaco [HR 0.02 (0.001-0.34), p=0.006] ed anche all'endpoint composito di morte cardiaca, trapianto cardiaco ed ospedalizzazione per scompenso cardiaco durante il follow-up [HR 0.11 (0.25-0.46), p=0.003] (Figura 1B).

Conclusioni. L'ablazione di frequente extrasistolia ventricolare determina un significativo miglioramento dello stato funzionale, strutturale e neurormonale nei pazienti con disfunzione sistolica del ventricolo sinistro e questi risultati sono mantenuti a lungo termine. L'abolizione persistente del burden di extrasistolia ventricolare è associata a una riduzione dell'endpoint combinato di morte cardiaca e trapianto cardiaco.

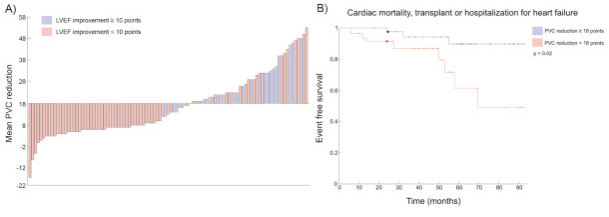

P125

LA DURATA INTRINSECA DEL QRS: UN NUOVO PREDITTORE DI RECUPERO DELLA FRAZIONE DI EIEZIONE DEL VENTRICOLO SINISTRO DOPO ABLAZIONE DI FREQUENTE EXTRASISTOLIA VENTRICOLARE

A. Biagi, D. Penela, B. Jáuregui, D. Soto-Iglesias, L. Aguinaga, A. Ordóñez, J. Fernández-Armenta, L. Tercedor, J. Acosta, A. Berruezo
Ospedale Guglielmo da Saliceto, Piacenza; Clinica Teknon, Barcellona, Spagna; Centro Cardiologico, Tucuman; Hospital del Mar, Cadice, Spagna; Hospital Virgen de las Nieves, Granada, Spagna; Hospital Virgen del Rocio, Siviglia, Spagna

Obiettivo. Frequenti extrasistoli ventricolari possono indurre disfunzione sistolica del ventricolo sinistro o peggiorarla. Il nostro obiettivo è di investigare quali sono i predittori di risposta dopo ablazione di extrasistolia ventricolare in una serie consecutiva di pazienti con frazione di eiezione del ventricolo sinistro ridotta.

Metodi. 167 pazienti consecutivi con disfunzione del ventricolo sinistro [59±13 anni, 114 (68%) maschi, 65 (37%) pregressa diagnosi di malattia strutturale cardiaca] e frequenti extrasistoli ventricolari sono stati sottoposti ad ablazione in 6 centri internazionali e seguiti per un periodo di follow-up di 12 mesi. La risposta ecocardiografica è definita come un recupero maggiore di 5 punti assoluti di frazione di eiezione del ventricolo sinistro. Caratteristiche cliniche, elettrocardiografiche ed elettrofisiologiche sono state raccolte ed analizzate.

Risultati. Dopo ablazione il burden di extrasistolia ventricolare è diminuito dal 23±13% al basale al 6±10% a 12 mesi (p<0.001). Come conseguenza, la frazione di eiezione del ventricolo sinistro è migliorata dal 34±8% al basale al 42±11% a 12 mesi (p<0.01) e 89 (53%) pazienti hanno mostrato un recupero della frazione di eiezione del ventricolo sinistro. La classe funzionale NYHA è migliorata da 2.1±0.6 punti a 1.4±0.6 a 12 mesi (p=0.001). La durata intrinseca del QRS é inversamente ed indipendentemente legata alla probabilità di risposta dopo ablazione [OR 0.96 (0.94-0.98), p=0.002], come mostrato in Tabella 1. Un valore basale di durata del QRS >110 ms si è dimostrato come il cut-off migliore per predire la risposta dopo ablazione con 81% di sensibilità e 81% di specificità (0.85 area under the curve, vedi Figura 1). Di tutti i 45 pazienti con un blocco di branca sinistro completo solo 9 (20%) hanno avuto un recupero della frazione di eiezione del ventricolo sinistro.

Conclusioni. In pazienti con disfunzione sistolica del ventricolo sinistro, la durata intrinseca del QRS è inversamente correlata alla probabilità di risposta dopo ablazione di frequente extrasistolia ventricolare. Pazienti con blocco di branca sinistro all'elettrocardiogramma di base hanno la più bassa risposta dopo ablazione.

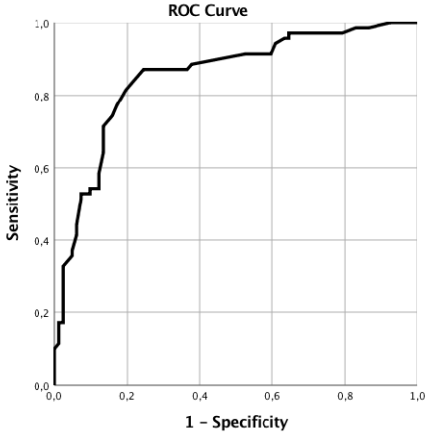

	Univariata OR (95% CI)	p	Multivariata OR (95% CI)	p
Età (anni)	0.98 (0.95-1.002)	0.07*		
FEVS (%)	0.99 (0.95-1.03)	0.6		
Classe NYHA	0.92 (0.56-1.5)	0.73		
Sesso	0.76 (0.39-1.5)	0.42		
BPV riduzione burden	1.08 (1.05-1.12)	<0.001*	1.06 (1.01-1.1)	0.001
Pregressa cardiopatia strutturale	0.33 (0.66-1.66)	0.002*		
VS origine	1.1 (0.58-2.2)	0.74		
BPV-durata QRS (ms)	0.96 (0.94-.0.98)	<0.001*	0.96(0.94-0.99)	0.01
Durata intrinseca QRS (ms)	0.94 (0.92-0.96)	<0.001*	0.96(0.94-0.98)	0.002
BPV isolati	1.13 (0.56-2.26)	0.73		

Aritmie 2

P126

MAPPAGGIO E ABLAZIONE DI FLUTTER ATIPICO PERINCISIONALE CON SISTEMA DI MAPPAGGIO AD ALTA DENSITÀ RHYTHMIA™ IN PAZIENTE CON CUORE UNIVENTRICOLARE E CORREZIONE DI FONTAN

L. Fais, G. Befacchia, A. Scalone, G. Tola, A. Merola, M. Urru, R. Tumbarello, M. Porcu, R. Stara
Azienda Ospedaliero-Universitaria di Cagliari, Cagliari; S.C. Cardiologia, AO Brotzu, Cagliari; S.C. Cardiologia Pediatrica, AO Brotzu, Cagliari

Introduzione. La prevalenza dei pazienti adulti affetti da cardiopatie congenite complesse è aumentata grazie ai progressi terapeutici e con essa il numero di comorbidità, come le aritmie complesse. Riportiamo un caso di ablazione di flutter atriale atipico in un paziente affetto da cuore univentricolare e correzione di Fontan utilizzando sistema di mappaggio ad alta densità RHYTHMIA.

Caso clinico. Il nostro paziente di 37 anni è affetto da cuore univentricolare tipo sinistro con atresia della valvola atrio-ventricolare posta a sinistra, atresia della polmonare e malposizione delle grandi arterie, sottoposto a anastomosi sistemico polmonare, intervento palliazione secondo Fontan modificato e successiva chiusura di fenestrazione. Ai regolari follow-up mostrava buon compenso emodinamico,buona funzione del circuito di Fontan e ventricolo unico con funzione sistolica globale adeguata (FE 50%). Nel 2018,veniva sottoposto presso altro centro a tentativo inefficace di ablazione di tachiaritmia atriale e iniziata terapia con sotalolo. Giungeva presso il nostro centro per episodi di flutter atipico ad alta frequenza (180 bpm) associati a scompenso cardiaco, ipotensione, ipossia e riduzione della funzione sistolica ventricolare (FE 40%).Per tale motivo è stato sottoposto a studio

- Copyright - Il Pensiero Scientifico Editore downloaded by IP 216.73.216.91 Fri, 04 Jul 2025, 04:00:13

elettrofisiologico. La mappa elettroanatomica ad alta densità dell'atrio dx e la mappa di attivazione in corso di aritmia, ottenute con sistema di navigazione Boston Scientific RYTHMIA e catetere mappante multipolare Orion, hanno evidenziato zona cicatriziale con istmo critico tra questa e la SVC. La creazione di una linea di ablazione in tale zona ha determinato l'interruzione della aritmia. Il successivo protocollo di stimolazione ha confermato il blocco di conduzione e la non inducibilità delle aritmie. Al follow-up il paziente si è presentato in buon compenso emodinamico, in assenza di recidive aritmiche.

Conclusioni. Il mappaggio ad alta densità nei pazienti con elevata complessità delle strutture cardiache permette di ottenere una accurata definizione anatomica, di descrivere in dettaglio le aree cicatriziali, di mostrare una affidabile mappa di attivazione dell'aritmia e consente di impostare la corretta strategia operativa ed il più efficace target ablativo. Le aritmie in pazienti con difetti cardiaci complessi possono essere potenzialmente trattate dedicando attenzione alla comprensione della mappa elettroanatomica e utilizzando un approccio meticoloso nell'eseguire la mappa di attivazione.

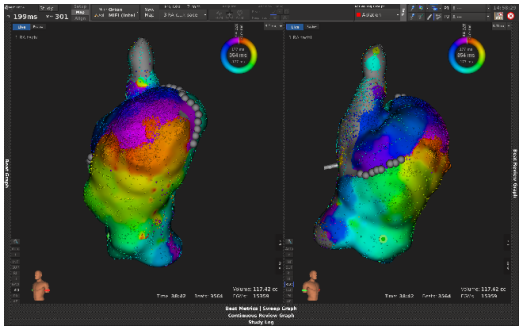

P127

UN'ARITMIA… CHE RISERVA SORPRESE!

C. Lirato, G. Penna, L. D'Ascoli, A. Di Donato, E. Puzio, F. Piemonte
Ospedale, Frattamaggiore

Paziente A.P., maschio. giunto nel nostro PS per dispnea, cardiopalmo e sensazione di vertigini. Anamnesi: ipertensione arteriosa in terapia con nebivololo 5 mg e una cardiopatia non meglio precisata. Il paziente è non deambulante per esiti di poliomielite e frattura di femore per trauma della strada 5 anni orsono. Dati clinici: paziente cosciente, PA: 115/75 mmHg, E.O. cardiaco: FC fortemente aritmica, alternante tachicardia (circa 180 b/min) e bradicardia (fino a 29 b/min). Non soffi né toni aggiunti. E.O. torace: m.v. aspro diffuso, non segni di stasi polmonare. Esami di laboratorio pressoché nella norma. ECG: sindrome bradi-tachi, alternante episodi di fibrillazione atriale a FC di circa 180 con pause >4 sec, QRS stretto. Ecocardio nella norma. Mentre ci prepariamo ad impianto di PMK provvisorio, progressivo miglioramento clinico ed ECG normale. In sala operatoria, in scopia, impronte gassose in mediastino. Indaghiamo con Rx torace e TAC torace e scopriamo la presenza di una voluminosa ernia di Bochdalek (17 x 17,5 cm sul piano assiale) che produce erniazione in torace nello spazio retrocardiaco del fondo gastrico e di anse del colon trasverso. Malgrado questo reperto anatomico tuttavia abbiamo impiantato con successo il PMK definitivo per via femorale.

Conclusioni. La particolarità del caso risiede nella rarità del reperto di ernia diaframmatica nell'adulto (poco più di 100 casi in letteratura) e nel dubbio che il sovvertimento dell'anatomia abbia potuto contribuire alla genesi dell'aritmia.

P128

RISULTATI PRELIMINARI DELLO STUDIO PRACTICE

F. Vitali, A. Brieda, R. Cultrera, A. Antonucci, P. Cimaglia, C. Balla, G. Guardigli, M. Bertini, M. Malagù
Cardiologia, Arcispedale Sant'Anna, Ferrara; Malattie Infettive, Arcispedale Sant'Anna, Ferrara

Background. Nel corso degli ultimi decenni il numero di impianti di pacemaker (PM) e defibrillatori (ICD) è aumentato esponenzialmente con conseguente progressivo aumento dell'incidenza di infezioni (tra l'1% e il 7%). Una valutazione pre-impianto del rischio infettivo di ogni paziente ed una successiva profilassi antibiotica basata sul rischio infettivo dello stesso potrebbe ridurre il numero di complicanze infettive.

Obiettivi. Valutare l'efficacia del nuovo protocollo di profilassi antibiotica basato sul rischio infettivo individuale pre-procedurale dei pazienti a impianto, sostituzione o upgrade di PM o ICD nella riduzione delle complicanze infettive. L'endpoint primario dello studio è valutare l'incidenza di complicanze infettive a 30 giorni dalla procedura indice nei pazienti sottoposti al nuovo protocollo di profilassi antibiotica.

Metodi. Lo studio PRACTICE è uno studio prospettico e monocentrico in cui sono stati analizzati ad interim 511 pazienti consecutivi, sottoposti ad impianto, sostituzione o upgrade di PM o ICD. Il calcolo del rischio è basato sullo score di Shariff in cui si assegna un punto per ogni fattore di rischio infettivo: diabete mellito, scompenso cardiaco, insufficienza renale, anticoagulanti orali, uso cronico di corticosteroidi, pregressa infezione del CIED, più di due elettrocateteri, elettrocateteri epicardici, PM temporaneo, sostituzione o upgrade. Il cut-off stabilito per dividere basso da alto rischio infettivo era 3. In caso di score < 3 veniva somministrata un protocollo di profilassi antibiotica breve, se ≥3 veniva somministrata profilassi lunga. Lo score di rischio infettivo medio risultava essere di 1,63 ± 1,3; 354 pazienti (69.3%) rientravano in uno score basso, mentre 106 (20.7%) in quello alto, la restante parte dei pazienti (51, 10%) era fuori protocollo. Le complicanze infettive a 30 giorni hanno interessato 4 pazienti (0.8%). Una infezione della tasca (0.2%) e 3 infezioni sistemiche (0.6%). Di queste 3, 2 sono evolute in sepsi (0.4%) e una in endocardite su dispositivo. Con il nuovo protocollo di profilassi antibiotica il tasso di infezione si è mantenuto minimo avendo interessato soltanto lo 0,8% della popolazione (4 pazienti su 511).

Conclusioni. Una profilassi antibiotica basata sul rischio infettivo pre-procedurale individuale nel pazienti sottoposti a impianto, sostituzione o upgrade di PM o ICD si è dimostrata efficace in termini di prevenzione delle complicanze infettive.

	CrCl >30 mL/min	CrCl <30 mL/min
Prima scelta	Amoxicillina+ac.clavulanico Ev: 2,2 g 1 fl 1h prima della procedura Ev: 2,2 g 1 fl 8h prima dopo la precedente somministrazione	Amoxicillina+ac.clavulanico Ev: 1,2 g 1 fl 1h prima della procedura Ev: 1,2 g 1 fl 8h prima dopo la precedente somministrazione
Allergia ai betalattamici	Clindamicina Ev: 600 mg 1 fl 1h prima della procedura Ev: 600 mg 1 fl 8h dopo la precedente somministrazione	Clindamicina Ev: 600 mg 1 fl 1h prima della procedura Ev: 600 mg 1 fl 12h dopo la precedente somministrazione

	CrCl >30 mL/min	CrCl <30 mL/min
Prima scelta	Amoxicillina+ac.clavulanico Ev: 2,2 g 1 fl 1h prima della procedura Ev: 2,2 g 1 fl ogni 8h per 2 giorni Os: 1g ogni 8h dal giorno 3 al giorno 9	Amoxicillina+ac.clavulanico Ev: 1,2 g 1 fl 1h prima della procedura Ev: 1,2 g 1 fl ogni 8h per 2 giorni Os: 1g ogni 12h dal giorno 3 al giorno 9
Allergia ai betalattamici	Clindamicina Ev: 600 mg 1 fl 1h prima della procedura Ev: 600 mg 1 fl ogni 8h per 2 giorni Os: 150 mg 3 cp ogni 8h dal giorno 3 al giorno 9	Clindamicina Ev: 600 mg 1 fl 1h prima della procedura Ev: 600 mg 1 fl ogni 12h per 2 giorni Os: 150 mg 3 cp ogni 12h dal giorno 3 al giorno 9

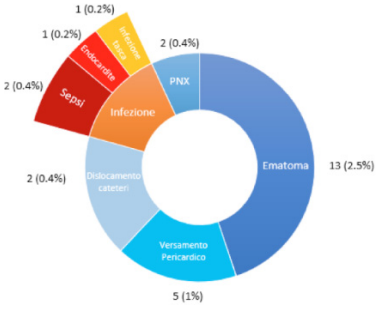

P129

ASSOCIAZIONE TRA ALTO RISCHIO DI SLEEP APNEA SYNDROME ED ELEVATA PERCENTUALE DI STIMOLAZIONE ATRIALE E VENTRICOLARE NEI PAZIENTI PORTATORI DI PACEMAKER MONO E BICAMERALI

N. Vitulano, R. Mollo, A. Di Monaco, F. Quadrini, F. Troisi, V. Caccavo, G. Katsouras, I. Coviello, F. Perna, F. Macagno, G. Bencardino, M. Narducci, G. Pelargonio, T. Langialonga, M. Grimaldi
Ente Ecclesiastico Ospedale Regionale F. Miulli, Acquaviva delle Fonti; Ospedale Civile "P. Cosma", Camposampiero; Ospedale di Monselice, Monselice; Policlinico A. Gemelli, Roma

Recenti studi e metanalisi hanno mostrato un rischio cardiovascolare aumentato nei pazienti con sindrome delle apnee notturne (SAS). Gli eventi apnoici notturni sono un trigger dannoso per un substrato aritmico. Anche se in maniera non statisticamente significativa nello Sleep Health Heart Study, è stata documentata una relativa associazione tra SAS e bradiaritmie. Obiettivo: valutare la presenza di un alto rischio per SAS, investigato tramite score e questionari predittivi, nei pazienti portatori di pacemaker e associare questo rischio con una percentuale di

- Copyright - Il Pensiero Scientifico Editore downloaded by IP 216.73.216.91 Fri, 04 Jul 2025, 04:00:13

stimolazione più alta (i pazienti con SAS sono più predisposti alle bradiaritmie e quindi ad un uso maggiore del pacemaker). Metodi e popolazione: 86 pazienti consecutivamente giunti al controllo ambulatoriale del pacemaker sono stati sottoposti a Epworth Sleepness Scale (ESS) e al Questionario di Berlino (BQ) per valutare il rischio di SAS. I pazienti erano portatori di pacemaker mono e bicamerali. Tutti i pazienti avevano documentata la presenza di ritmo spontaneo al controllo PM. Pazienti con ESS score >10 erano considerati ad alto rischio di SAS, così come il questionario di Berlino ha diviso i pazienti in alta e bassa probabilità per eventi apnoici. Durante il controllo del device la percentuale di stimolazione atriale (AP%) e ventricolare (VP%) è stata registrata e confrontata nel gruppo ad alto rischio SAS (gruppo 1) e basso rischio (gruppo 2) secondo il ESS score and BQ. Risultati: l'età media della popolazione di studio era 76.1 ± 7.1 anni per il gruppo 1 e 71.9 ± 9.5 anni per il gruppo 2 (differenza non significativa) con un body mass index (BMI) medio di 29.0 ± 6.9 e 24.9 ± 3.2 rispettivamente. Considerando solamente il ESS score (>10) VP% era 86.1 ± 13.1 per il gruppo 1 e 25.8 ± 33.6 per il gruppo 2 (p<0.001). La stessa significatività statistica era riscontrata quando veniva considerata solo l'alto rischio secondo il BQ 59.2 ± 33.8 e basso rischio BQ 2.0 ± 3.0 (p<0,001). Analizzando la popolazione per basso rischio di SAS secondo ESS score, è stata trovata un'associazione tra un progressivo aumento nell'ESS score nei sottogruppi ESS 0-3, ESS 4-7, ESS 8-10, e più alta VP% (rispettivamente 2.1 ± 3.2, 23.7 ± 36.5, 54.5 ± 29.1, con p<0,001). Considerando il Questionario di Berlino il gruppo ad alto rischio mostrava una più alta percentuale di stimolazione atriale così come tra i sottogruppi riguardo ESS score. Non c'era significativa associazione tra più alta percentuale di AP e VP sia per età che BMI. Conclusioni: pazienti con pacemaker mono e bicamerale ed alto rischio di SAS mostrano una maggiore percentuale di stimolazione atriale e ventricolare se confrontati con quelli a basso rischio di SAS, probabilmente in quanto più soggetti alla presenza di bradiaritmie necessarie di interventi del pacemaker.

P130

OTTIMIZZAZIONE DELL'IMPULSO DI STIMOLAZIONE NEL PACING HISIANO

L. Marcantoni, G. Pastore, E. Baracca, L. Conte, D. Lanza, A. Maddalozzo, S. Giatti, C. Picariello, F. Di Gregorio, A. Barbetta, L. Roncon, F. Zanon

Ospedale S. Maria della Misericordia, Rovigo; Unità di Ricerca Clinica, Medico SpA, Rubano

Introduzione. La stimolazione del fascio di His garantisce un'attivazione ventricolare fisiologica e previene la dissincronia prodotta dal pacing apicale destro. La soglia di cattura spesso elevata può condizionare alti consumi riducendo la longevità del dispositivo.

Obiettivo. Valutare l'impatto della stimolazione apicale di back-up sul margine di sicurezza dell'output di pacing hisiano e quindi sulla durata dei PM.

Metodi. Abbiamo valutato 26 pazienti con indicazione standard al pacing stimolati in His. Tutti hanno ricevuto un dispositivo CRT-P (Helios o Hera, Medico, Padova) con catetere atriale in auricola, il primo catetere ventricolare sul fascio di His e il secondo in apice. Il ritardo VV è stato programmato al massimo valore disponibile (120 ms). La stimolazione efficace del fascio di His (V1p) comportava sensing del QRS condotto in apice (V2s) e conseguente inibizione dello stimolo apicale. Viceversa, in caso di pacing hisiano inefficace, l'apice veniva stimolato allo scadere del ritardo VV, garantendo un'attivazione ventricolare di soccorso (pacing hisiano con back-up apicale "a domanda").

Risultati. Tutti i pazienti hanno ricevuto la stessa configurazione di pacing: lo stimolo di back-up veniva erogato solo dopo mancata cattura dell'His (Fig. 1). In presenza di pacing efficace, l'intervallo V1p-V2s era 96±15 ms (range 69-114). Al follow-up più recente la prevalenza del pacing di back-up rispetto al pacing ventricolare totale mostrava una distribuzione bimodale, con media di 0.1±0.3% nel 48% dei pazienti e 10±4% nel restante 52%. La sicurezza fornita dal back-up consentiva di ridurre l'energia dello stimolo hisiano fino a valori vicini alla soglia. La Figura 2 mostra la curva intensità-durata nell'impianto di Figura 1, dove reobase e cronassia sono rispettivamente 0.8V e 2.2 ms.

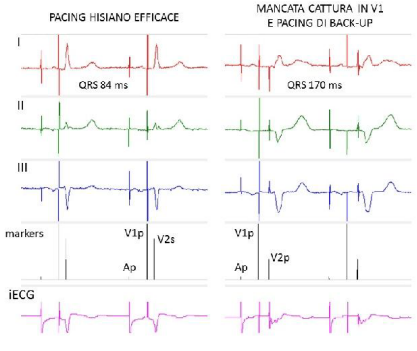

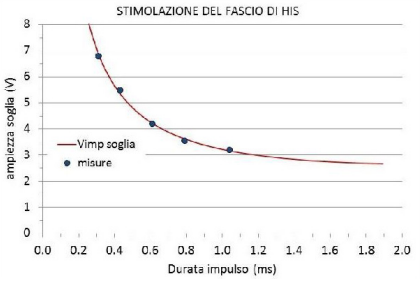

Programmando lo stimolo hisiano a 5V per 1.5 ms si otteneva un margine di sicurezza di 1.8x, con un consumo totale del dispositivo di 41.4 µA. Accorciando la durata dell'impulso a 0.8ms, il margine scendeva a 1.4x, comunque adeguato grazie al back-up, e il consumo veniva ridotto a 31.5 µA (24% di risparmio e corrispondente aumento del 32% della longevità del PM).

Conclusioni. Il back-up apicale a domanda aumenta la sicurezza senza pesare sui consumi, poiché la stimolazione di soccorso è inibita nella grande maggioranza dei cicli cardiaci. Ciò consente di limitare l'energia della stimolazione hisiana, con benefici importanti sulla vita prevista del dispositivo.

Clinica e terapia

P131

CARDIOPATIA CONGENITA MISCONOSCIUTA IN GIOVANE PUERPERA

S. Longhi, G. Passarini, A. Gentili, P. Limonetti, G. Dall'Ara, E. Conficoni, E. Gardini, C. Bachetti, S. Grotti, M. Galvani

U.O. Cardiologia, Ospedale Morgagni-Pierantoni, Forlì; Centro Cardiologico Universitario, Azienda Ospedaliero-Universitaria di Ferrara, Cona

Una donna di 33 anni in stato di gravidanza alla 39° settimana viene ricoverata in Ostetricia per oligoidramnios con necessità di taglio cesareo in urgenza. Prima dell'intervento esegue un elettrocardiogramma che mostra minimi segni di sovraccarico ventricolare destro, interpretati come compatibili con lo stato di gravidanza avanzato. L'anamnesi cardiovascolare è muta ad eccezione della comparsa di dispnea da sforzo per moderati carichi di lavoro e astenia presenti dall'ottavo mese di gravidanza, non meglio indagati. Subito dopo l'intervento compare febbre con consensuale marcato rialzo degli indici di flogosi, per cui intraprende un trattamento con terapia antibiotica empirica. La radiografia del torace mostra un addensamento parenchimale con minima velatura pleurica. Inoltre si eseguono emocolture, risultate successivamente negative, ed esami sierologici per escludere infezione da Chlamydia e Micoplasma, anch'essi risultati negativi. A seguire, improvvisa comparsa di dispnea ingravescente con desaturazione per cui la paziente viene trasferita in ambiente intensivo. L'Angio-TC del torace eseguita nel dubbio di embolia polmonare non mostra difetti di opacizzazione a carico dell'albero arterioso polmonare, mostrando invece una severa dilatazione del ventricolo destro; l'HRTC documenta versamento pleurico bilaterale con associati fenomeni addensativi a carico di entrambi i lobi polmonari inferiori. Per meglio comprendere la causa dell'insufficienza respiratoria viene eseguito un ecocardiogramma che conferma la severa dilatazione ventricolare destra con conservata cinetica globale ed insufficienza tricuspidale di grado severo con ipertensione polmonare in assenza di apparenti cause. Dopo aver intrapreso trattamento diuretico endovenoso con beneficio la paziente viene sottoposta a cateterismo cardiaco destro con evidenza di normale pressione di riempimento biventricolare e pressione polmonare media ma differenza di saturazione tra vena cava inferiore e atrio destro, compatibile con uno shunt sinistro-destro pre-tricuspidale. Viene pertanto ripetuto l'ecocardiogramma e documentato un difetto del setto interatriale tipo seno venoso. Tale alterazione viene confermata anche alla RM cardiaca, con normali ritorni venosi. Il caso clinico indica la necessità di enfatizzare i sintomi che insorgono durante la gravidanza e l'eventuale necessità di eseguire ECG durante tale periodo per identificare cardiopatie congenite misconosciute.

P132

TRE ANNI DI GENETICA MOLECOLARE-CLINICA IN AMBITO CARDIOLOGICO: L'AMBULATORIO DI CARDIOGENETICA

A. Brieda, F. Vitali, A. Antonucci, C. Balla, M. Malagù, G. Guardigli, F. Gualandi, A. Armaroli, A. Ferlini, M. Bertini

Unità di Cardiologia, Azienda Ospedaliero-Universitaria di Ferrara, Ferrara; Unità di Genetica Medica, Azienda Ospedaliero-Universitaria di Ferrara, Ferrara

Introduzione. I recenti progressi tecnologici avvenuti nel campo dell'analisi genetico-molecolare hanno rapidamente modificato la gestione

- Copyright - Il Pensiero Scientifico Editore downloaded by IP 216.73.216.91 Fri, 04 Jul 2025, 04:00:13

clinica delle malattie cardiache a trasmissione ereditaria. Da 3 anni è attivo a Ferrara un Ambulatorio di Cardiogenetica dove Cardiologi e Genetisti offrono un servizio di consulenza di terzo livello per i pazienti con sospetto di cardiopatia aritmogena o canalopatia.
Metodi e risultati. In 3 anni di attività hanno afferito al nostro Ambulatorio di Cardiogenetica 233 pazienti. Settantadue per sospetta sindrome di Brugada: 35 (29.4%) con almeno un evento (27 casi di sincope e 9 arresti cardiocircolatori resuscitati). La valutazione cardiogenetica è stata estesa a 47 familiari: 54 pazienti presentavano all'ECG un pattern di Brugada spontaneo di tipo 1. L'analisi genetica ha portato all'identificazione di una variante genica in 32 pazienti (in 19 casi a carico di SCN5A). Quarantadue per sospetta sindrome del QT lungo; 18 (42.9%) avevano avuto almeno un evento (10 sincopi e 10 arresti cardiaci resuscitati). L'analisi genetica ha confermato il sospetto clinico in 21 pazienti su 28 (18 LQT1, 1 LQT2, 2 LQT6). In 26 pazienti è stata avviata terapia con beta-bloccante e 2 pazienti sono stati sottoposti ad impianto di defibrillatore. Ventisette per sospetta displasia aritmogena del ventricolo destro (ARVD). Nove pazienti (33.3%) avevano avuto almeno un evento: 5 pazienti avevano storia di sincopi e 3 pazienti erano sopravvissuti ad un arresto cardiocircolatorio. La risonanza magnetica cardiaca ha riscontrato anomalie strutturali tipiche in 6 casi, tra cui un caso di fenotipo a coinvolgimento biventricolare. L'analisi genetica ha permesso l'identificazione di varianti geniche in 7 pazienti, 5 del gene ARVD4 e 2 del gene SCN5A (di dubbio significato patogenetico). Sette pazienti sono stati trattati con impianto di defibrillatore. Sei pazienti per sospetta tachicardia ventricolare polimorfica catecolaminergica. In un paziente l'analisi genetica ha identificato una mutazione patogenetica a carico del gene RYR2 condivisa da 4 pazienti appartenenti allo stesso nucleo familiare.
Conclusioni. In ambito cardiologico, i test genetici rivestono un ruolo importante nell'identificazione di mutazioni che aiutano a confermare sospetti clinici ed orientare scelte terapeutiche. Offrendo una fotografia della nostra attività speriamo di fornire uno stimolo per una ulteriore integrazione tra genetica molecolare e cardiologia clinica.

P133

LA PROPRIETÀ DELLA MELATONINA DI FUNGERE DA AGENTE ANTI-IPERTENSIVO PER CONTRASTARE L'IPERTENSIONE ARTERIOSA CHE SI PROTRAE NEL CORSO DELLE ORE NOTTURNE: UNA META-ANALISI

R. De Vecchis
U.O. Cardiologia Preventiva e Riabilitativa, Ospedale "S. Gennaro dei Poveri", Napoli

Introduzione. La terapia dell'ipertensione arteriosa che persiste durante il sonno notturno ha prodotto risultati piuttosto contraddittori. In particolare, il paziente con ipertensione arteriosa è definito come "non dipper" se la pressione sistolica notturna media è ridotta di meno del 10% rispetto alla sistolica diurna media. Lo scopo del presente studio è stato quello di condurre una meta-analisi che valutasse gli effetti sulla pressione arteriosa notturna esercitati dalla melatonina somministrata in dose singola prima di coricarsi rispetto al placebo.
Metodi. Sono stati presi in considerazione solo studi randomizzati controllati. Inoltre, tutti gli studi dovevano includere l'uso di un sistema di monitoraggio continuo della pressione arteriosa in grado di rilevare la pressione sistolica e diastolica durante il sonno notturno nei pazienti trattati con melatonina e nei controlli. Gli esiti di efficacia erano la "variazione notturna della pressione arteriosa sistolica" e la "variazione notturna della pressione arteriosa diastolica". L'endpoint di sicurezza era l'eventuale realizzarsi di eventi avversi gravi.
Risultati. Nella meta-analisi sono stati incorporati i risultati di sette studi con 221 partecipanti. L'uso di melatonina era predittore di una significativa diminuzione della pressione sistolica notturna [SBP] (differenza delle medie [MD] -5.74 mmHg, 95% CI -6.07, - 4.41 mmHg; p<0,00001). Questo cambiamento è stato generato dalla flessione molto ripida della SBP notturna rilevata in pazienti trattati con melatonina a rilascio controllato (CR) (MD - 8.42 mmHg; IC 95%: -8.82, -0.02 mmHg; p <0.00001). Invece la variazione media della SBP notturna, riscontrata in pazienti che assumevano melatonina a rilascio libero (FR), era non significativa (MD -0.06 mmHg; IC 95%: -0.64, 0.52 mmHg; p=0.84). Allo stesso modo, l'uso della melatonina è stato associato a una caduta della pressione diastolica (DBP) (MD -0.60 mmHg; IC 95% -1.12, -0.08 mmHg). Anche nel caso di DBP l'effetto antipertensivo complessivo è scaturito principalmente dalla riduzione della pressione indotta dalla somministrazione di melatonina CR (MD -3.06 mmHg, IC 95% -3.99, -2.12 mmHg; p<0.00001), mentre la variazione pressoria conseguita dai consumatori di melatonina FR rispetto al placebo non era significativa. Nessun evento avverso maggiore si è verificato negli studi esaminati.
Conclusioni. La somministrazione serale della melatonina CR ha dimostrato di produrre una significativa riduzione della pressione nel corso del sonno notturno. Le preparazioni di melatonina CR, a differenza di quelle di melatonina FR, potrebbero trovare un posto nell'armamentario anti-ipertensivo come farmaco adatto a facilitare la caduta fisiologica dei livelli di pressione sanguigna durante il sonno notturno.

P134

FUNZIONE ENDOTELIALE E SPESSORE INTIMA-MEDIA CAROTIDEO IN PAZIENTI AFFETTI DA PATOLOGIE RINOSINUSALI INFIAMMATORIE CRONICHE

A. Cecere, R. Carbonara, G. Bulzis, G. Passalacqua, V. Ricci, N. Quaranta, C. Incorvaia, M. Gelardi, M. Ciccone
Sezione di Malattie dell'Apparato Cardiovascolare, Dipartimento di Emergenza e Trapianti d'Organo (DETO), Università degli Studi di Bari, Bari; Sezione di Malattie Allergiche e Respiratorie, Policlinico San Martino, Università degli Studi di Genova, Genova; Dipartimento di Cardiologia e Riabilitazione Cardiologica, Istituti Clinici e Scientifici "Maugeri", IRCCS Istituto di Cassano Murge, Cassano Murge; Sezione di Otorinolaringoiatria, Dipartimento di Scienze Mediche di Base, Neuroscienze ed Organi di Senso, Università degli Studi di Bari, Bari; Dipartimento di Riabilitazione Cardiologica e Pneumologica, ASST Pini/CTO, Milano

Background. Lo sviluppo di aterosclerosi è strettamente correlato all'infiammazione cronica che determina uno stress continuo e persistente sull'endotelio. Le patologie rinosinusali infiammatorie croniche, causando uno stato flogistico cronico delle alte vie respiratorie, possono associarsi ad un incremento del rischio cardiovascolare. Obiettivo del nostro studio è stato valutare la correlazione tra le patologie rinosinusali infiammatorie croniche (rinite allergica, rinite non allergica, rinosinusite cronica e poliposi nasale) con la funzione endoteliale e lo spessore intima-media carotideo.
Materiali e metodi. Sono stati reclutati 44 pazienti con patologie rinosinusali infiammatorie croniche (70.4% di sesso maschile, con età compresa tra 18-68 anni) e 42 controlli (59.2% di sesso maschile, di età compresa tra 17-59 anni). La presenza di patologia rinosinusale è stata indagata mediante prove allergiche, rinoscopia e citologia nasale. Tutti i pazienti reclutati sono stati sottoposti a valutazione della funzionalità endoteliale mediante dilatazione flusso mediata dell'arteria brachiale (FMD, flow mediated dilation) e dello spessore intima-media carotideo (cIMT).
Risultati. I pazienti con patologia rinosinusale infiammatoria cronica presentavano valori più bassi di FMD confrontati con il gruppo di controllo (p <0.05). In particolare, la concomitante presenza di rinite allergica nei pazienti affetti da poliposi nasale si correlava ad un'ulteriore riduzione significativa di FMD (p=0.0009) rispetto all'isolata presenza di poliposi nasale (p=0.0241). Non si è riscontrata una differenza statisticamente significativa fra i due gruppi in termini di cIMT, sebbene si siano registrati valori medi più bassi nel gruppo di controllo (p=0.007).
Conclusioni. Le patologie rinosinusali infiammatorie croniche si associano ad una riduzione significativa della funzionalità endoteliale e, dunque, ad un aumento del rischio cardiovascolare rispetto alla popolazione generale.

Insufficienza cardiaca 1

P135

DIFFERENZE DI GENERE NEGLI ESITI CLINICI TRA I PAZIENTI CON SCOMPENSO CARDIACO

F. Rea, G. Barbati, A. Iorio, A. Scagnetto, G. Russo, G. Corrao, A. Di Lenarda
Università degli Studi di Milano-Bicocca, Milano; Università di Trieste, Trieste; Ospedale Papa Giovanni XXIII, Bergamo; Azienda Sanitaria-Universitaria Integrata Trieste ASUITS, Trieste

Introduzione. La mortalità e la progressione della patologia rimangono elevate tra i pazienti affetti da scompenso cardiaco (SC). Un'indagine sulle possibili differenze di genere nell'insorgenza di questi esiti potrebbe contribuire a migliorare sia la pianificazione della politica sanitaria che la gestione del paziente.
Obiettivi. Confrontare l'incidenza di determinati esiti (progressione della patologia e mortalità per tutte le cause) tra uomini e donne in una coorte di pazienti ambulatoriali affetti da SC. Inoltre, valutare l'effetto congiunto del genere e della frazione di eiezione.
Metodi. Sono stati arruolati nello studio i 2528 pazienti con almeno una visita cardiologica al Centro Cardiovascolare di Trieste nel periodo 2009-2015. Gli esiti di interesse erano la progressione di SC (definita come un ricovero per SC o un peggioramento in almeno due dei seguenti criteri: incremento di una classe NYHA; decremento della frazione di eiezione di almeno 10%; associazione di diuretici o incremento del 50% del dosaggio di furosemide), la mortalità per tutte le cause e l'esito composito (morte o progressione). Le incidenze cumulate sono state calcolate per tutti gli esiti e l'approccio dei rischi competitivi è stato adottato per l'esito relativo alla progressione di SC, considerando la morte come rischio competitivo. Al fine di valutare l'impatto del genere sugli esiti, i modelli di regressione di Cox causa-specifici sono stati interpolati correggendo per numerose covariate. Infine, per valutare l'effetto congiunto tra genere e frazione di eiezione, un termine di interazione è stato inserito nel modello.
Risultati. L'età media della coorte era di 76 anni, 42% erano donne e il 18% presentava una frazione di eiezione <35%. L'incidenza della

- Copyright - Il Pensiero Scientifico Editore downloaded by IP 216.73.216.91 Fri, 04 Jul 2025, 04:00:13

progressione di SC risultò del 40% (intervallo di confidenza al 95%: 37-42%) tra gli uomini e del 37% (34-41%) tra le donne. I dati relativi al decesso furono del 32% (30-35%) e del 29% (26-32%), mentre i tassi dell'esito composito risultarono di 58% (56-61%) e 54% (51-58%), rispettivamente fra uomini e donne. Il modello di Cox mostrò un rischio maggiore di morte tra gli uomini (64%, 41-91%), mentre non vi fu evidenza che la frazione di eiezione influenzasse diversamente la sopravvivenza tra i due generi (p=0.44). Risultati analoghi furono riscontrati per l'esito composito (incremento di rischio tra gli uomini del 34%, p-value dell'interazione =0.71). Infine, il modello di Cox causa-specifico non evidenziò alcuna differenza di genere nel rischio di progressione di SC. Nonostante il termine di interazione non risultò significativo, l'analisi stratificata mostrò che la frazione di eiezione era un predittore della progressione della patologia solo tra gli uomini.
Conclusioni. Tra i pazienti affetti da SC, gli uomini mostrano una prognosi peggiore rispetto alle donne, con un maggior rischio di morte. Anche il tasso di progressione di SC risulta maggiore tra gli uomini con frazione di eiezione <35%, sebbene questo risultato non ha raggiunto la significatività statistica.

P136

UN CASO COMPLESSO DI TRAPIANTO CARDIACO ORTOTOPICO IN PAZIENTE AFFETTO DA ENCEFALO-MIOPATIA MITOCONDRIALE

A. Paldino, D. Miani, G. Morocutti, M. Driussi, C. Di Nora, A. Proclemer, I. Vendramir, V. Tursi, N. Finato, U. Livi
Università degli Studi di Trieste, Ospedale di Cattinara, Trieste; Ospedale Santa Maria della Misericordia, Udine

Introduzione. La sindrome di Kearns-Sayre (KSS) è una rara forma di cardiomiopatia dilatativa secondaria che può manifestarsi dal punto di vista cardiologico primariamente con scompenso cardiaco acuto congestizio.
Caso clinico. Un giovane paziente di 16 anni di sesso maschile viene ricoverato in unità coronarica (UTIC) per una prima manifestazione acuta di scompenso nel settembre del 2018. Era noto essere affetto da KSS, una patologia mitocondriale che si era espressa in passato con retinopatia pigmentosa, oftalmoplegia, attacchi epilettici in terapia con levetiracetam, miopatia di grado moderato, tubulopatia renale di grado lieve, cecità, ma in assenza di coinvolgimento cardiaco durante il follow-up cardiologico e con una normale crescita e sviluppo psicomotorio. Al momento dell'ingresso in UTIC, all'esame obiettivo si evidenziava una pressione arteriosa di 105/70 mmHg, una tachicardia sinusale con frequenza cardiaca di 123/bpm e un turgore giugulare importante. Agli esami ematochimici si riscontrava un aumento significativo del BNP di 988 pg/mL e della troponina ad alta sensibilità di 114 ng/mL. All'esame ecocardiografico, il ventricolo sinistro risultava dilatato e diffusamente ipocinetico con una frazione di eiezione dell'11%. A livello dell'apice erano visibili tre masse trombotiche peduncolate, rispettivamente di 11 x 8 mm, 16 x 16 mm e 10 x 11 mm (Figura 1). Anche il ventricolo destro risultava disfunzionante con un aumento importante della pressione polmonare (PAPs 55 mmHg). Durante il ricovero, in assenza di un significativo miglioramento clinico in terapia endovenosa con diuretici ed eparina, si procedeva all'inserimento del paziente in lista trapianto. In assenza di controindicazioni neurologiche e nefrologiche, si è proceduto a poche settimane di distanza dalla manifestazione iniziale di scompenso a trapianto cardiaco ortotopico. Attualmente, in terapia con micofenolato, ciclosporina e cortisone non si sono registrati episodi di rigetto del cuore trapiantato. All'esame anatomopatologico del cuore espiantato, si evidenziava un ventricolo sinistro dilatato con presenza di materiale trombotico stratificato apicale aderente a livello di un endocardio inspessito e attivato (Figure 2, 3). La parete posteriore appariva assottigliata e con una importante sostituzione interstiziale e transmurale fibrotica. Vacuolizzazioni citoplasmatiche erano presenti a livello dei cardiomiociti sub-endocardici.

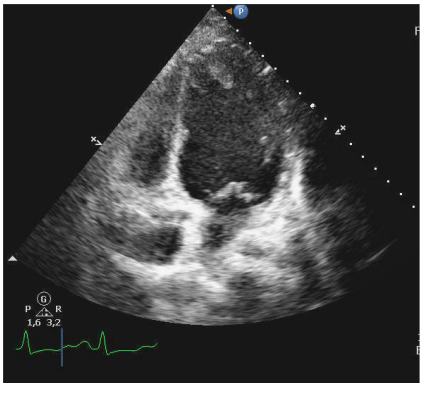

Figura 1. Dalla proiezione apicale 4-camere visibile un ventricolo sinistro dilatato con 3 masse trombotiche e peduncolate apicali, rispettivamente di 11 x 8 mm, 16 x 16 mm e 10 x 11 mm.

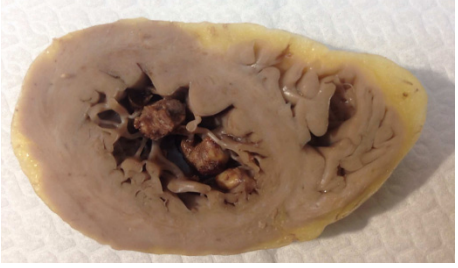

Figura 2. Masse trombotiche peduncolate a livello apicale del ventricolo sinistro.

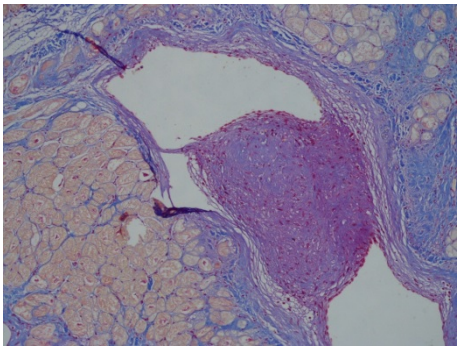

Figura 3. Immagine istologica della porzione apicale del cuore espiantato con evidenza di materiale trombotico aderente ad un endocardio inspessito e attivato.

Discussione. KSS è una patologia rara appartenente al gruppo dei disordini neuromuscolari conosciuti come encefalo-miopatie mitocondriali. Una cardiomiopatia progressiva ed ingravescente è una possibile causa di mortalità nei pazienti affetti da KSS. Pochi sono i casi di trapianto cardiaco in pazienti con KSS riportati in letteratura, ma sono risultati tutti salva-vita.
Conclusioni. In considerazione del coinvolgimento multiorgano, l'opzione terapeutica di trapianto cardiaco nei pazienti affetti da encefalo-miopatie mitocondriali è discutibile e andrebbe valutato caso per caso.

P137

UN INSOLITO CASO DI SHOCK CARDIOGENO

R. Sartor, C. Ammendolea, A. Tosi, E. Franceschini Grisolia
Azienda ULSS 1 Dolomiti, Ospedale S. Martino di Belluno, Belluno

Introduzione. L'insufficienza mitralica acuta non è sempre causata da una valvulopatia strutturale. Cause rare e spesso reversibili di cardiopatia acuta devono entrare in diagnosi differenziale mediante una scrupolosa raccolta anamnestica, che in emergenza è difficile ottenere.
Caso clinico. Uomo di 51 anni condotto al PS per sincope, angor e grave ipotensione. ECG con segni di ischemia diffusa. Anamnesi di abuso alcolico. Accesso diretto in Emodinamica, coronarie indenni ma alla ventricolografia massiva insufficienza mitralica. Esami ematici poco significativi, salvo etanolemia elevata (1,1 g/L). Paziente in shock, si contatta la Cardiochirurgia per trasferimento immediato. Nel frattempo un ecocardio transesofageo conferma IM severa ma senza evidenza di patologia valvolare. Dopo circa 40 min miglioramento emodinamico, si ripete eco TE che mostra netta riduzione della IM. Segue quindi ricovero in Rianimazione, ulteriori accertamenti sono negativi per ischemia miocardica, sepsi, insufficienza surrenalica o altro. Rapido miglioramento clinico. Controllo ecocardiografico con IM non più che lieve. Successivamente viene effettuata valutazione psichiatrica dove emerge che il paziente era in trattamento con disulfiram per la disassuefazione dall'alcool, e poche ore prima del ricovero aveva assunto del vino.
Discussione. Il disulfiram è usato come disassuefante dall'alcool perché blocca l'aldeide deidrogenasi epatica con conseguente picco di acetaldeide dopo l'assunzione di etanolo. La sindrome da acetaldeide provoca in genere tachicardia, ipotensione, sudorazione, flushing, ma può raramente ma imprevedibilmente complicarsi anche con shock, ischemia miocardica, coma, decesso. Sono note varie cause di insufficienza mitralica funzionale transitoria, fra cui ischemia miocardica, crisi ipertensive, disfunzione ventricolare sinistra. Sono descritti anche casi di movimento sistolico anteriore del LAM (senza ipertrofia settale), e forme di tenting apicale isolato e reversibile dei lembi ("Eclipsed mitral regurgitation"). In questo paziente la rivalutazione delle immagini eco ha fatto evidenziare in fase acuta un incurvamento mesotelesistolico del LAM verso il setto.
Conclusioni. Si è trattato di un caso di insufficienza mitralica transitoria su base funzionale, con valvola anatomicamente normale e conservata funzione ventricolare sinistra, complicanza finora mai descritta della sindrome da acetaldeide indotta da disulfiram.

- Copyright - Il Pensiero Scientifico Editore downloaded by IP 216.73.216.91 Fri, 04 Jul 2025, 04:00:13

P138

SHOCK CARDIOGENO DA TIREOTOSSICOSI

E. Lucci, B. Tomberli
Careggi, Firenze

Donna, 49 anni. Non fattori di rischio cardiovascolare. Non patologie note. Ottobre 2015: dopo alcuni giorni di dispnea e cardiopalmo si presenta al DEA per peggioramento dei sintomi ed insorgenza di edemi declivi. Viene riscontrata FA ad elevata FVM. Iniziale trattamento inefficace con flecainide, poi CVE per instabilità emodinamica e rispristino del RS (120 bpm). Successivo peggioramento con sviluppo di EPA in recidiva di FA per cui viene iniziata terapia con cordarone ev e posizionata NIV: all'ecocardiogramma riscontro di severa disfunzione ventricolare sinistra (FE 35%), agli esami ematochimici viene evidenziato un quadro di franco ipertiroidismo con positività degli anticorpi anti recettore per il TSH, minimo movimento della TnI (2.92 ug/L) e congestione epatica per cui viene sospeso il cordarone e iniziata terapia con tapazole, cortisone e propanololo. Nonostante il trattamento la paziente va incontro ad arresto cardiorespiratorio (PEA) necessitante massaggio cardiaco ed adrenalina con ripristino del circolo dopo pochi minuti. Sottoposta a coronarografia sono state escluse lesioni critiche delle coronarie e posizionato il contropulsatore: all'ecocardiogramma grave riduzione della funzione sistolica globale (FE 20%); IM moderato-severa; VCI dilatata con assenti escursioni respiratorie. Per persistenza del quadro di shock ed insufficienza multiorgano, nonostante terapia medica massimale veniva attivato ECMO team (FE 20%) e la paziente trasferita in UTIC. All'arrivo è stato posizionato ECMO con miglioramento della emodinamica ed è stata iniziata CRRT per anuria. Nei giorni successivi miglioramento del quadro emodinamico che ha permesso di rimuovere l'ECMO ed il contropulsatore, con progressiva riduzione fino a sospensione delle amine; il progressivo recupero del quadro neurologico ha consentito l'estubazione della paziente, con unica permanenza di un deficit di dorsiflessione del piede per mononeuropatia del N. SPE di destra associato anche a ipoestesia del dorso del piede. Dopo appropriata terapia il quadro endocrinologico è tornato nei limiti. L'eziologia dello shock è stata interpretata da ipertiroidismo: escluso il sospetto di miocardite per il quadro ecografico poco specifico e il minimo movimento della TnI, anche se non è stato possibile eseguire RMN cardiaca per l'instabilità emodinamica. La paziente è stata dimessa ed inviata presso struttura riabilitativa con parziale recupero della funzione sistolica biventricolare.

Insufficienza cardiaca (casi clinici)

P139

ERIBULINA: CARDIOTOSSICITÀ?

V. Pitruzzella, A. Frenda, I. Di Liberto, G. Pilato, S. Geraci, G. Caramanno
Ospedale S. Giovanni di Dio, Agrigento

Donna di 48 anni, ipertesa e BMI 26,35. Nel 2007 K mammario trattato con quadrantectomia, dissezione ascellare omolaterale e chemioterapia adiuvante : TAC per 6 cicli; trastuzumab per 1 anno; analogo LH-RH per 2 anni; tamoxifeme fino a Marzo 2013 quando per PET positiva in sede polmonare si avviava terapia antiblastica con Taxolo e trastuzumab + analogo LH-RH. Proseguiva cicli di chemioterapia con trastuzumab in associazione a cicli con i seguenti farmaci: exemestane, carboplatino, docetaxel, fulvestrant.

Ad Ottobre 2017 per progressione neoplastica pleurica e peritoneale iniziava capecitabina. La paziente eseguiva controlli ecocardiografici trimestrali che mostravano normale funzionale contrattile del ventricolo sinistro. A Novembre 2018 ulteriore progressione pleuro-polmonare e peritoneale ed avvio terapia con Eribulina. 01/12/2018 acceso al PS per intenso dolore toracico retrosternale. All'esame obiettivo MV fisiologico. Assenti edemi declivi. PA 100/60;SpO2 97%; apiretica. All'ECG: ritmo sinusale, lieve sopraslivellamento ST DI e aVL con sottoslivellamento ST a sede infero-laterale (Fig. 1). All'ecocardiogramma: ventricolo sinistro con diametri cavitari ai limiti alti, spessori parietali ai limiti, acinesia della parete anteriore medio-distale, ipocinesia SIV. Funzione contrattile lievemente ridotta (FE 48%); sezioni destre nei limiti; aorta ascendente di normali dimensioni. Non versamento pericardico (Fig. 2). Esami ematochimici: markers di necrosi miocardica positivi (Troponina T hs max 543 pg/ml e CK-MB max 59 U/L) ed indici di flogosi negativi. Eseguita coronarografia in urgenza con evidenza di coronarie esenti da stenosi angiograficamente significative (Fig. 3) e TC torace negativa per difetti di opacizzazione endoluminali nell'albero arterioso polmonare. Terapia praticata durante la degenza: Omeprazolo 20 mg 1 cp, Triatec 10 mg 1 cp, Congescor 1,25 mg 1 cp, Cardioaspirina 100 mg 1 cp. Richiesta consulenza oncologica con indicazione a proseguire Eribulina e successiva rivalutazione cardiologica. Dai dati presenti in letteratura l'Eribulina non mostra cardiotossicità, bensì è stato documentato un allungamento del QTc. Considerando che la paziente ha eseguito periodicamente controlli ecocardiografici ed ematochimici (troponina T hs e pro-BNP) risultati nei limiti della norma, ipotizziamo una disfunzione ventricolare sinistra precoce associata a Eribulina più che agli effetti tardivi dei pregressi trattamenti chemioterapici.

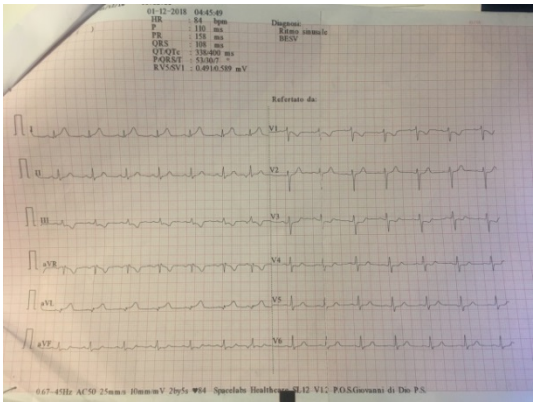

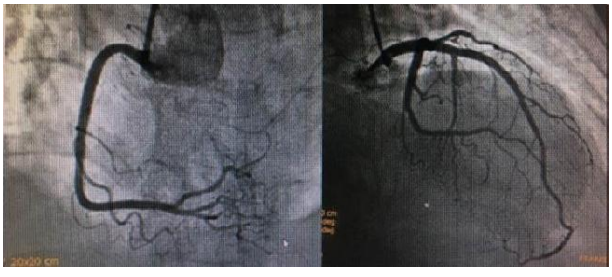

P140

CURE PALLIATIVE IN CARDIOLOGIA: "CURARE ANCHE QUANDO NON SI PUÒ GUARIRE - RIGHT TECH, RIGHT TOUCH"

M. Koni
Azienda Ospedaliero-Universitaria "Ospedali Riuniti" di Trieste

Attualmente le patologie cardio-respiratorie rappresentano la prima causa di mortalità e la prognosi nei pazienti con scompenso cardiaco avanzato rimane infausta, spesso peggiore di quella della maggior parte dei tumori, con percentuali di sopravvivenza simili a quelle dei pazienti affetti da neoplasie. Circa il 50% dei malati con scompenso cardiaco muore entro 5 anni dalla formulazione della diagnosi. Inoltre la traiettoria dello scompenso è caratterizzata, a differenza del cancro, da un graduale declino delle capacità funzionale interrotto da episodi acuti di instabilizzazione che contribuiscono ad un andamento peggiorativo che necessita da un lato di frequenti ospedalizzazioni e dall'altro di trattamenti farmacoligici avanzati sempre meno tollerati ed efficaci con il progredire della patologia. Ogni paziente presenta un andamento differente della storia naturale della malattia che dipende dall'eziologia e dalla durata dello scompenso cardiaco; dalla presenza delle comorbilità e dalle caratteristiche individuali. Il rischio di morte improvvisa, principalmente su base aritmica, è presente in ogni fase della sindrome, mentre la prevalenza di morte per scompenso cardiaco progressivo da insufficienza di pompa caratterizza le fasi più avanzate della malattia nelle quali sono presenti sintomi quali: dispnea, ortopnea, astenia e ridotta capacità funzion.ai quali si aggiungono poi sintomi della sfera psicologica come ansia e depressione che condizionano pesantemente la qualità di vita delle persone affette da queste patologie. In questi pazienti le cure palliative risultano indispensabili soprattutto in fase terminale dello scompenso cardiaco dove i trattamenti assistenziali, sociali, psicologici e spirituali diventano prioritari rispetto alle terapie specialistiche, invasive ed intensive, ed orientati quindi verso il prendersi cura e verso il miglioramento della qualità di vita. In questo scenario, il ruolo

- Copyright - Il Pensiero Scientifico Editore downloaded by IP 216.73.216.91 Fri, 04 Jul 2025, 04:00:13

dell'infermiere è stato modificato ponendo come obiettivo quello di identificare le necessità assistenziali, coordinare e fornire assistenza al paziente e alla sua famiglia anche nel fine vita, sviluppando quindi nuove capacità relazionali, trovare lo spazio per un'informazione adeguata alle condizioni e alle esigenze del paziente, promuovere il dialogo durante il quale possono emergere i bisogni di cura del malato e supportare la famiglia nella fase dell'elaborazione del lutto. Da qui la necessità di una formazione adeguata a tutti gli infermieri e il dovere di chi ha le competenze di diffondere la cultura delle cure palliative e della 'simultaneous care' a tutte le figure con le quali si interfaccia il paziente cardiologico end-stage.

P141

UN RARO CASO DI OBLITERAZIONE DELL'APICE DEL VENTRICOLO SINISTRO: L'ENDOCARDITE DI LOEFFLER

R. Musci, D. Chieppa, S. Barchetta, M. Porcelli, L. Bucci, C. Di Teo, R. Ursi, G. Valenti, F. Bartolomucci, M. Cannone
Ospedale Civile Lorenzo Bonomo, Andria

Introduzione. L'endocardite di Loeffler (LE) è una rara forma di cardiomiopatia restrittiva associata ad eosinofilia periferica ed a disfunzione diastolica dovuta alla anomala infiltrazione da parte degli eosinofili ed alla fibrosi endomiocardica. Si riporta il caso di un paziente di 51 anni affetto da una rara forma di LE diagnosticata con la risonanza magnetica cardiaca (RMC) in assenza di eosinofilia periferica.

Caso clinico. Giunge, presso il nostro PS, un paziente di 51 anni, fumatore ed iperteso in trattamento, con storia di asma e rinite allergica, per crisi epilettica. Il paziente è asintomatico, in buon compenso emodinamico; gli esami di laboratorio risultano essere nella norma. Le indagini strumentali neurologiche risultano essere nei limiti; alla RMN cerebrale vi è il riscontro di una sinusopatia infiammatoria. L'ECG documenta un ritmo sinusale con BAV di I grado ed un lieve sottoslivellamento del tratto ST con onde T negative da V3 a V6. All'ecocardiogramma transtoracico si documenta un'ipertrofia concentrica lieve del ventricolo sinistro con funzione sistolica globale conservata, disfunzione diastolica di II grado ed una "formazione", con diversa ecogenicità, a livello del setto apicale e dei segmenti apicali infero-laterali con una comunicazione "tunnel-like" con la restante cavità ventricolare a livello di parete laterale. Nel sospetto di una trombosi apicale, di una massa infiltrante o di una cardiomiopatia ipertrofica apicale si esegue la RMC. Tale indagine documenta un ispessimento diffuso dell'endocardio medio-apicale del ventricolo sinistro con obliterazione apicale (Fig. a), un'area ipointensa triangolare in sede apicale compatibile con la presenza di un trombo (Fig. b), diffusa iperintensità subendocardica a livello dei segmenti medio-apicali del ventricolo sinistro suggestiva di edema e flogosi (Fig. c) ed, infine, LGE subendocardico a livello apicale indicativo di fibrosi. In base ai reperti caratteristici documentati alla RMC viene confermata la diagnosi di LE. Attualmente il paziente è in terapia con steroidi, diuretici e warfarin. L'iniziale follow-up a 6 mesi ha già documentato un parziale miglioramento in termini di riduzione dell'ispessimento endocardico.

Conclusioni. Il suddetto caso clinico costituisce il terzo esempio in letteratura di Endocardite di Loeffler in assenza di eosinofilia periferica la cui diagnosi è stata resa possibile dai reperti patognomonici documentati alla RMC.

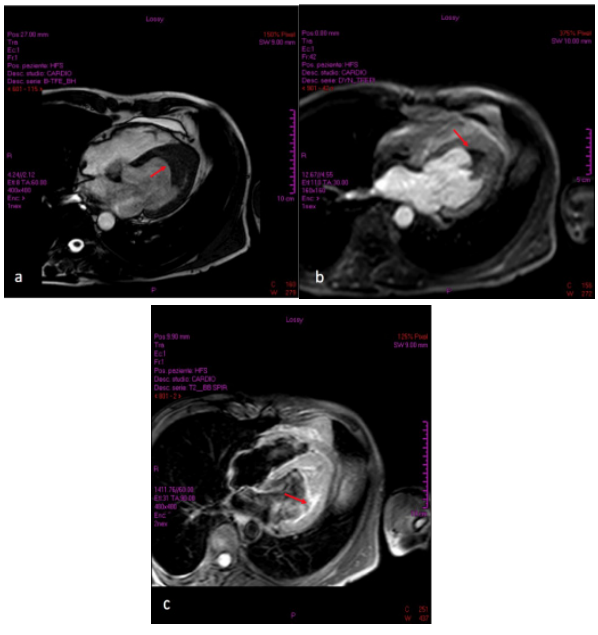

P142

RITIRATO

Insufficienza cardiaca ed ecocardiografia

P143

AMILOIDOSI CARDIACA IN MIELOMA MULTIPLO MICROMOLECOLARE

E. Lucci
Careggi, Firenze

Maschio 47 aa Anamnesi negativa per patologie cardiovascolari. Luglio 2018: ricovero in cardiologia di Prato per dispnea da sforzo: coronarografia negativa per lesioni critiche pertanto dimesso e inviato al centro amiloidosi di Careggi: ha eseguito BOM e biopsia del grasso periombelicale con diagnosi di Mieloma Multiplo micromolecolare con amiloidosi AL in stadio 3b ed iniziata CHT. Settembre 2018: accesso al DEA di Careggi per dispnea ed importante astenia. In PS paziente ipossico, lattati ai limiti superiori, creatininemia in salita e riscontro di versamento pleurico dx (6 cm) e peritoneale pertanto disposto ricovero in degenza cardiologica. Trasferito c/o in UTIC per oligo-anuria, dove ha iniziato supporto inotropo con dopamina: all'ecocardiogramma severa disfunzione sistolica (FE 20%), VD dilatato con ridotta funzione sistolica in pattern diastolico restrittivo. In terapia intensiva peggioramento del compenso emodinamico (PAM 65 mmHg) in paziente tachipnoico con segni di congestione e cLac in salita (3 mmol/L) in supporto con dopamina e stimolo diuretico, pertanto si decideva di incrementare il supporto farmacologico aggiungendo dobutamina a basso dosaggio, levosimendan e NA. Eseguito nei giorni dopo primo ciclo di ciclo CHT con successiva rivalutazione collegiale del caso, che, in considerazione della severa disfunzione cardiaca controindicavano il posizionamento di un VAD e data la ancor dubbia risposta a CHT non ponevano eleggibilità al trapianto. Dopo esecuzione di 2 cicli di CHT peggioramento del quadro per comparsa di dolore addominale e stato confusionale in quadro di ipotensione (PAM 55 mmHg) e progressiva contrazione diuresi per cui si decideva di incrementare il dosaggio delle amine: all'rx torace incremento del versamento pleurico medio-basale dx noto pertanto posizionato drenaggio toracico con rimozione di 1300 mL di liquido citrino con miglioramento del compenso emodinamico. Nei giorni seguenti peggioramento del quadro: paziente astenico con addome teso e dolente, peristalsi metallica, alvo chiuso a feci e gas, emodinamicamente ipoteso con PAM 63 mmHg sostenuta da noradrenalina 0.3 mcg/kg/min e diuresi in contrazione progressiva nonostante lasix 1 g/die e aggiunta di dopamina 2.5 e zaroxolin: eseguita TC addome diretta con riscontro di ileo dinamico senza indicazioni chirurgiche in urgenza. A fine Ottobre netto peggioramento del quadro in paziente oligo-anurico: decesso in quadro di SCC terminale e MOF incipiente.

P144

EFFICACIA DEL SACUBITRIL/VALSARTAN: MECCANISMI DIFFERENTI DAL RIMODELLAMENTO MIOCARDICO. DESCRIZIONE DI UN CASO CLINICO

G. Filice, M. Manes, G. Quirino, F. De Rosa
U.O.C. Cardiologia, Ospedale SS. Annunziata, Cosenza

Descriviamo il caso di un paziente affetto da cardiopatia ischemica cronica. All'età di 44 anni veniva ricoverato per angina instabile e sottoposto a PCI stenting DES su IVA ostiale, la frazione di eiezione del ventricolo sinistro (FEVS) era conservata. Veniva dimesso in terapia con ACE-inibitore, betabloccante, statina, duplice terapia antiaggregante. Dopo quattro anni veniva ricoverato per severa disfunzione ventricolare sinistra (FEVS 35%) con dilatazione del VS (DTDVS 66 mm) e dell'atrio sinistro (AS 44 mm), classe NYHA III, blocco di branca sinistra, episodi di tachicardia ventricolare non sostenuta, intolleranza ai betabloccanti per bradicardia. La coronarografia evidenziava la persistenza di buon risultato angiografico in sede di precedente stenting. Il paziente era già in terapia con ACE-inibitore, ASA e statina e venivano aggiunti betabloccante, antialdosteronico e diuretico d'ansa. I farmaci erano titolati alla dose massima tollerata. Veniva quindi sottoposto a impianto di defibrillatore biventricolare. Nonostante l'ottimizzazione dei parametri di elettrostimolazione risultava non-responder alla terapia di resincronizzazione. Successivamente, per il rilievo di fibrillazione atriale parossistica, riceveva un trattamento con rivaroxaban. Per il persistere della dispnea (classe NYHA III) e della disfunzione ventricolare sinistra (FEVS 35%) all'età di 48 anni il paziente intraprendeva terapia con sacubitril/valsartan 24/26 mg bid. La posologia veniva titolata fino a 49/51 mg bid dopo 5 mesi. Al follow-up ecocardiografico a 16 mesi la FEVS era rimasta invariata con disfunzione diastolica lieve, ulteriore aumento del diametro del VS (DTDVS 70 mm) e dell'AS (48 mm), insufficienza mitralica lieve. Nonostante il mancato recupero funzionale il paziente ha avuto un significativo beneficio clinico passando da una classe NYHA III ad una classe I con netto miglioramento della qualità di vita e della

- Copyright - Il Pensiero Scientifico Editore downloaded by IP 216.73.216.91 Fri, 04 Jul 2025, 04:00:13

tolleranza allo sforzo. Dopo un anno di terapia il paziente risultava completamente asintomatico sotto sforzo e il beneficio era mantenuto al follow-up a 20 mesi. Incrementando i peptidi natriuretici questo farmaco aumenta la concentrazione di guanosina monofosfato ciclica (cGMP) che causa il rilassamento della muscolatura liscia con conseguente vasodilatazione sia livello coronarico che sistemico. Questo case report suggerisce che ci sono altri aspetti da approfondire relativamente ai meccanismi sottesi ai benefici apportati dal farmaco.

P145

UTILIZZO DI UN SEMPLICE INDICE ECOCARDIOGRAFICO DI ACCOPPIAMENTO VENTRICOLO DESTRO-ARTERIA POLMONARE IN CARDIOLOGIA RIABILITATIVA

E. Nicolosi, D. Rivaben, F. Borsatto, M. Cibin, L. Dal Corso, A. Di Naro, F. Berna, G. Luzza, B. De Piccoli, L. Pagliani, F. Antonini-Canterin
Cardiologia Riabilitativa, Ospedale Riabilitativo di Alta Specializzazione (ORAS), Motta di Livenza (TV)

Background. Recentemente è stato proposto un nuovo indice ecocardiografico di accoppiamento ventricolo destro-arteria polmonare: il rapporto tra "tricuspid annular plane systolic excursion" (TAPSE) e "pulmonary artery systolic pressure" (PAPS). Tale indice non invasivo si è dimostrato utile in diversi contesti, in particolare lo scompenso cardiaco, a funzione ventricolare sinistra sia ridotta che conservata, e l'ipertensione arteriosa polmonare. Non ci sono molte informazioni in letteratura sull'utilizzo del rapporto TAPSE/PAPS in pazienti in riabilitazione cardiologica. Scopo del nostro lavoro è valutare la relazione tra TAPSE/PAPS e distanza percorsa al 6-minute walking test (6MWT), parametro ben validato di capacità funzionale e di prognosi in molte condizioni patologiche cardiopolmonari.
Materiali e metodi. Un gruppo di 100 pazienti non selezionati, afferenti al servizio di riabilitazione cardiologica ambulatoriale (82% maschi, età media 66±11 anni, 61% post cardiochirurgia, 39% post-sindrome coronarica acuta o scompenso cardiaco), sono stati sottoposti ad ecocardiogramma transtoracico e 6MWT.
Risultati. Il rapporto TAPSE/PAPS è risultato correlato significativamente alla distanza in metri percorsi ($r=0.55$, $p<0.001$). I pazienti sono stati divisi in due gruppi in base alla capacità funzionale rilevata al 6MWT (gruppo A: distanza <400 metri: 27 pazienti; gruppo B: distanza >400 metri: 73 pazienti).
Conclusioni. Il rapporto TAPSE/PAPSE, ottenibile agevolmente e con buona riproducibilità con ecocardiografia standard, correla significativamente con la capacità funzionale misurata da un test validato, quale il 6MWT, indipendentemente dalla funzione ventricolare sinistra, in pazienti non selezionati, afferenti ad un programma di riabilitazione cardiologica ambulatoriale. Ulteriori studi sono necessari per valutare l'effettivo ruolo prognostico in questo tipo di pazienti.

P146

FIBROELASTOMA PAPILLIFERO E CARDIOMIOPATIA IPERTROFICA

I. Parrini, F. Parisi, R. DiSumma, L. Mosso, B. Mabritto, A. Tommasello, M. Cortese, M. Lococo, A. Pizzuti
Ospedale Mauriziano, Torino

Donna, 55 anni, giunta alla nostra osservazione nel 2012 in seguito a diagnosi di cardiomiopatia ipertrofica ostruttiva (CMI). L'ecocardiografia mostrava un ventricolo sinistro ipercinetico con ipertrofia asimmetrica, prevalentemente del setto basale (18 mm) e della parete anteriore. Il gradiente dinamico all'efflusso ventricolare era di circa 20 mmHg, senza variazione durante manovra di Valsalva. Al controllo ecocardiografico del 2018 veniva riscontrata una masserella rotondeggiante di 8 mm adesa alla base della cuspide aortica destra. L'esame transesofageo confermava la masserella di ecodensità disomogenea, a margini netti, adesa tramite un peduncolo alla faccia ventricolare della cuspide coronarica destra, mobile nel tratto di efflusso ventricolare sinistro, in prima ipotesi riconducibile a un fibroelastoma papillare (PFE). A luglio 2018 veniva sottoposta ad intervento cardiochirurgico, con accesso in ministernotomia dal giugulo al III spazio intercostale. L'esame istologico confermava la diagnosi di fibroelastoma papillare. La particolarità di questo caso clinico è il riscontro incidentale di un fibroelastoma papillare in paziente con una cardiomiopatia ipertrofica ostruttiva. Il PFE è un tumore cardiaco benigno; in genere isolato, in rari casi multiplo. L'aspetto macroscopico è di una piccola massa, papillare, peduncolata, di aspetto gelatinoso tipo "anemone di mare". Le dimensioni variano tra 2 e 70 mm. Di solito origina dall'endocardio delle valvole di sinistra, prevalentemente la valvola aortica; meno frequentemente la mitrale e raramente la polmonare e la tricuspide. La cardiomiopatia ipertrofica è la più frequente malattia genetica del muscolo cardiaco caratterizzata da espressione morfologica e decorso clinico estremamente variabile. L'ostruzione del tratto di efflusso ventricolare sinistro dinamico è riscontrabile in circa 2/3 dei casi. L'ipotesi di un trauma ripetitivo sulla cuspide aortica dovuto alla turbolenza del flusso post-ostruzione con "lesione da jet", potrebbe essere un co-fattore dell'iperplasia cellulare caratteristica del tumore. Sebbene i fibroelastomi siano rari, di piccole dimensioni e sovente clinicamente silenti, possono essere causa di eventi tromboembolici. Al momento, non vi sono parametri per determinare il rischio di embolizzazione, del tumore in toto per distacco del peduncolo, per frammentazione della massa o per l'apposizione di microtrombi tra le sue propaggini digitiformi; la terapia chirurgica risulta risolutiva.

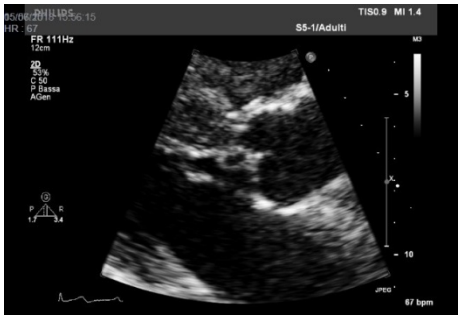

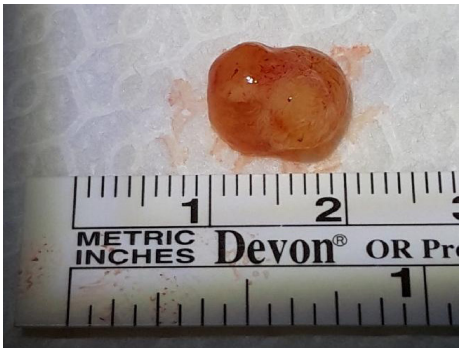

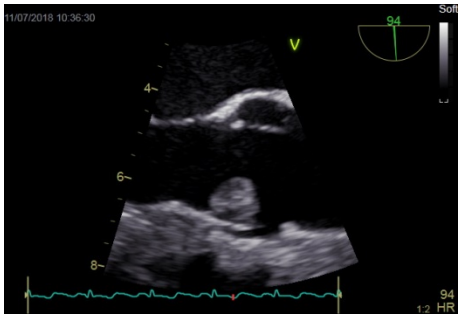

Cardiopatie ischemiche

P147

MULTIMODALITY IMAGING CORONARICO: NON SOLO STENOSI

L. Occhi, B. De Chiara, I. Bossi, N. Veas, F. Casadei, F. Musca, F. Spanò, P. Sormani, O. Belli, C. Giannattasio, A. Moreo
ASST Niguarda, Milano; ASST Niguarda, Università Milano-Bicocca, Milano

Un uomo di 63 anni con elevato profilo di rischio cardiovascolare (iperteso, fumatore, dislipidemico e familiarità per cardiopatia ischemica), asintomatico per dispnea, sincopi ed angor e saltuariamente sintomatico per palpitazioni, giunge presso il nostro ambulatorio per accertamenti in seguito al riscontro di T negative da V3 a V6 ad elettrocardiogramma eseguito per l'attività sportiva. Il paziente viene dapprima sottoposto ad ECG Holter 24 ore, che mostra frequente extrasistolia sopraventricolare e ventricolare con fasi di bigeminismo. L'ecocardiogramma a riposo mostra un ventricolo sinistro lievemente dilatato con ipocinesi diffusa e funzione sistolica globale ridotta (FE 46%), in assenza di alterazioni della cinesi segmentaria. Non valvulopatie di rilievo. Alla luce del risultato dei suddetti accertamenti, visto l'elevato profilo di rischio cardiovascolare, il paziente viene sottoposto ad ecografia da stress con dipiridamolo. Dopo iniezione di dipiridamolo comparsa di lieve dolore toracico oppressivo, in assenza di alterazioni della cinesi segmentaria e assenza di alterazioni cinetiche dopo vasodilatazione. L'esame viene completato con la valutazione della riserva coronarica sull'IVA distale che risulta ridotta (1.3). Il paziente viene quindi sottoposto a TC coronarica e studio coronarografico, che documentano la presenza di origine anomala del tronco comune dal seno coronarico destro; dopo un breve tratto, il tronco comune si biforca poi in coronaria destra e coronaria sinistra; quest'ultima decorre anteriormente al tronco della polmonare. Le coronarie non presentano stenosi

- Copyright - Il Pensiero Scientifico Editore downloaded by IP 216.73.216.91 Fri, 04 Jul 2025, 04:00:13

angiograficamente significative. Al contrario delle rare segnalazioni di questa malformazione, nel nostro paziente non era presente un decorso intramiocardico della coronaria sinistra. A completamento diagnostico, il paziente è stato sottoposto a risonanza magnetica cuore che confermava la lieve riduzione della funzione sistolica del ventricolo sinistro, in presenza alle immagini tardive post contrasto di modesto enhancement intramiocardico con pattern non ischemico a carico del setto interventricolare medio. Il paziente è stato dimesso in terapia medica con beta bloccante e statina.

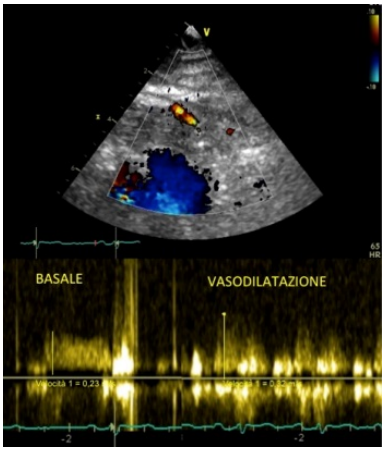

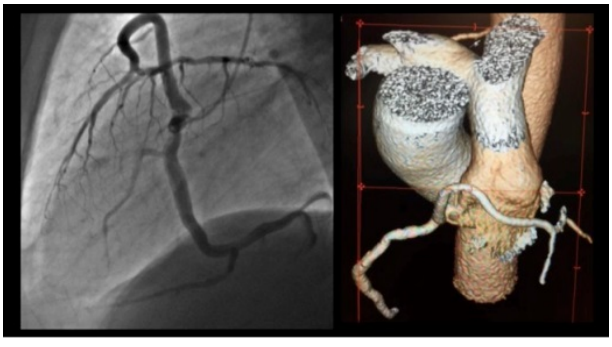

P148

ICTUS CEREBRI ED INFARTO MIOCARDICO ACUTO: QUALE COLPEVOLE?

A. Lavorgna, M. Benvenuto, D. Fabiani, F. Santarelli, L. Restauri, C. Napoletano
Ospedale Civile G. Mazzini, Teramo

Donna di 90 anni, ipertesa e dislipidemica, veniva ricoverata presso la nostra UTIC con diagnosi di STEMI inferiore. All'arrivo in reparto la paziente, trasportata dal personale del 118, era vigile ma presentava afasia, sguardo deviato tendenzialmente a sinistra e non eseguiva ordini semplici. L'ecocardiogramma transtoracico mostrava un ventricolo sinistro ipertrofico, non dilatato e normocinetico, e la presenza di formazione digitiforme fluttuante (1,4 x 0,4 cm) adesa al versante ventricolare del lembo mitralico posteriore, da riferire in prima istanza a fibroelastoma. Pertanto si soprassedeva all'esecuzione di coronarografia urgente e si inviava la paziente a TAC cranio in urgenza senza mezzo di contrasto che dimostrava puntiformi immagini iperdense in corrispondenza della scissura di Silvio e sfumata area di ipodensità in regione frontale a sinistra, quale lesione ischemica non recente. Iniziavamo terapia antiaggregante ed anticoagulante sottocute. A distanza di circa 24 ore l'ECG mostrava regressione del sopraslivellamento del tratto ST in sede inferiore di contro il controllo TAC con md.c. la comparsa d'ipodensità cortico-sottocorticale temporo-occipitale sinistra da riferire a lesione ischemica di recente insorgenza. A 72 ore dall'ingresso abbiamo eseguito un ecocardiogramma transesofageo 2D/3D che confermava la presenza di formazione iperecogena, peduncolata, adesa al versante ventricolare del lembo posteriore della mitrale, estremamente mobile, con ciclico impegno a livello del tratto di efflusso del ventricolo sinistro. Nei giorni seguenti si è assistito alla regressione dell'afasia cosi come ad una maggiore interazione con l'ambiente esterno da parte della paziente. Il fibroelastoma papillare è un raro tumore primitivo benigno delle valvole cardiache, spesso diagnosticato in pazienti dopo eventi embolici. Sebbene vi sia accordo unanime sulla rimozione dell'eteroformazione per evitare complicanze sistemiche, nel nostro caso questa non è stata eseguita visto l'età della paziente e le sue diverse comorbidità. In conclusone la peculiarità del nostro caso risiede nel avere osservato in contemporanea nella stessa persona le complicanze più temibili dei tumori cardiaci, ovvero la contemporanea embolizzazione nel distretto coronarico e cerebrale, cosi come nel aver confermato ancora una volta come l'infarto miocardico acuto "ST elevation" non debba avere come unico target di trattamento la rivascolarizzazione coronarica.

P149

UN CASO CLINICO COMPLESSO DI SCA ED FA: QUELLO CHE LE LINEE GUIDA NON DICONO

C. Visconti, C. Casalicchio, D. Milazzo, G. Carlino, G. Caramanno
U.O. Cardiologia, PO S. Giovanni di Dio Agrigento, Agrigento

Caso clinico. Un paziente di 80 anni, iperteso e con IRC moderata (creatininemia 1,3 mg/dl e eGFR 40 ml/min), affetto da cardiopatia ischemica cronica (pregresso duplice BAC e recente PCI su a. circonflessa per angina instabile) ed FA permanente, giunge alla nostra osservazione per angina e rialzo della troponina. Asintomatico all'ingresso, non segni di ischemia acuta all'ECG. Veniva confermata la terapia antiaggregante domiciliare (ASA+ clopidogrel) e sostituito l'apixaban con EBPM. Dopo qualche ora dall'ingresso comparsa di angor non responsivo alla terapia anti-ischemica per cui, pur in assenza di modifiche ECG significative, si procedeva a coronarografia (CNG) urgente; prima dell'esame episodio di FV risolto con DC-Shock. Alla CNG evidenza di occlusione trombotica di Cx per cui si procedeva a trombo-aspirazione ed angioplastica + impianto di DES con buon risultato. A circa 2 ore dalla procedura, durante il sonno, nuova FV interrotta prontamente da DC-shock; veniva anche ripristinato il RS e l'ECG non presentava ancora una volta segni di ischemia acuta. Il paziente risultava obnubilato ed era arduo valutare la presenza o meno di sintomi. È stata comunque ripetuta coronarografia con evidenza di nuova trombosi intrastent di Cx trattata con POBA; in relazione alla recidiva di trombosi intrastent si procedeva a switch da clopidogrel a ticagrelor e ad infusione endovenosa di UFH. Il decorso successivo è stato regolare e il paziente si è mantenuto asintomatico. Alla dimissione è stata confermata terapia con ASA, ticagrelor ed apixaban a dose ridotta (in passato il paziente aveva praticato dabigatran poi sospeso per dispepsia resistente) Al controllo ad un mese assenza di eventi per cui si decideva di proseguire terapia con ticagrelor e apixaban (5 mgx2) senza ASA.

Conclusioni. FA e cardiopatia ischemica sono frequentemente associate nella pratica clinica e richiedono spesso l'associazione tra antiaggreganti ed anticoagulanti. Nel nostro caso, per l'elevato rischio trombotico (2 trombosi intrastent esordite con arresto cardiaco) abbiamo optato per l'utilizzo del ticagrelor in corso di "triplice terapia" pur essendo questa associazione non raccomandata da diverse linee giuda. È fondamentale quindi un approccio "sartoriale" nelle scelte terapeutiche andando, quando necessario, oltre le raccomandazioni delle linee guida che non a caso, sull'associazione anticoagulante-antiaggregante, lasciano ampio margine di scelta al medico.

P150

ONDE T NEGATIVE GIGANTI ALL'ELETTROCARDIOGRAMMA, COSA C'È DIETRO? UN CASO CLINICO

F. Cortese, M. Ciccone, G. Calculli
P.O. "Valle D'Itria", Martina Franca; Policlinico, Bari; P.O. "Madonna delle Grazie", Matera

Un ragazzo di 29 anni si è sottoposto a visita cardiologica preliminare a sport agonistico. Era la sua prima visita cardiologica. All'osservazione era asintomatico, negava familiarità per malattie cardiovascolari e per morte improvvisa e fattori di rischio cardiovascolare. L'esame clinico era negative e la pressione arteriosa nella norma. Il suo elettrocardiogramma (Figura 1) mostrava un ritmo sinusale a 61 bpm, ingrandimento atriale sinistro, ipertrofia ventricolare sinistra e alterazioni secondarie della ripolarizzazione ventricolare con onde T negative giganti (onde T negative ≥10 mm) nelle derivazioni precordiali (V4-V5). La valutazione ecocardiografica mostrava un ventricolo sinistro di normali dimensioni, con ipertrofia uniforme e ipertrofia dei muscoli papillari (massimo spessore parietale: 17 mm), dilatazione atriale, in assenza di valvulopatie di rilievo (Figura 2). Le immagini di risonanza magnetica cardiaca hanno confermato l'ipertrofia uniforme del ventricolo sinistro e dei muscoli papillari (spessore parietale massimo: 16.7 mm) (Figura 3) in assenza di impregnazione tardiva del mezzo di contrasto, espressione di fibrosi e altre anomalie di rilievo.

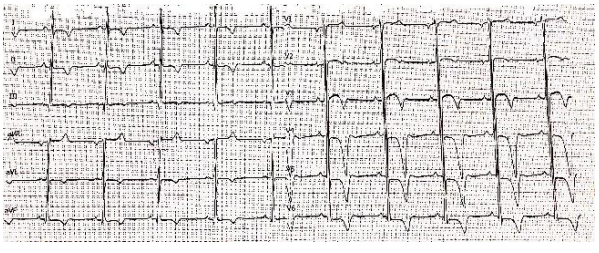

- Copyright - Il Pensiero Scientifico Editore downloaded by IP 216.73.216.91 Fri, 04 Jul 2025, 04:00:13

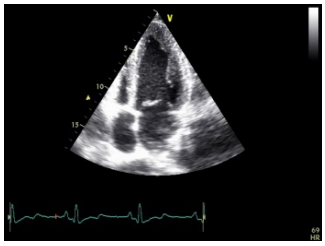

Le onde T negative giganti sono l'espressione di un'alterazione della ripolarizzazione ventricolare e sono associate a varie condizioni cliniche come l'infarto miocardico, la pericardite, la cardiomiopatia ipertrofica, l'ipertrofia isolata dei muscoli papillari, malattie del sistema nervoso centrale, disturbi elettrolitici, la sindrome del QT lungo ed effetto di alcuni farmaci. Nel nostro esempio sono una delle manifestazioni elettrocardiografiche dell'ipertrofia dei muscoli papillari nell'ambito di una miocardiopatia ipertrofica non ostruttiva.

Insufficienza cardiaca 2

P151

DALLA MEDICINA DI ATTESA ALLA MEDICINA DI INIZIATIVA: LA GESTIONE INTEGRATA TERRITORIALE DELLE MALATTIE CARDIOVASCOLARI NELLA REALTÀ DEL DISTRETTO 2 DELL'ASUITS UN ANNO DOPO

T. Oliverio, A. Di Lenarda, G. Benedetti
S.C. Adulti Anziani, Distretto 2 ASUI Trieste, Trieste

Dal 2017 a Trieste sono operative le Medicine di Gruppo Integrate con lo scopo di promuovere la medicina territoriale con un approccio multiprofessionale per realizzare interventi di presa in carico integrata e di medicina di iniziativa volti alla gestione della casistica più fragile e delle patologie croniche complesse, mediante reti cliniche territoriali con percorsi facilitati. I Distretti, in collaborazione con il CCV, hanno elaborato un modello di cura che si basa sulla rete integrata multidisciplinare e multiprofessionale (Medico di Distretto, Infermiere, Specialista Cardiologo e MMG, quest'ultimo con un ruolo cardine per l'individuazione dei percorsi a seconda delle fasi della malattia del paziente, delle comorbidità) con ambulatori dedicati e con PDTA condivisi tra ospedale e territorio a garanzia della continuità assistenziale tra le fasi di stabilità clinica e le riacutizzazioni. L'arruolamento ha previsto l'individuazione da parte del MMG di assistiti con caratteristiche da inserire in percorsi multidisciplinari o per avviare a PDTA specialistico secondo criteri definiti. Da marzo 2017 a settembre 2018,5 MMG hanno aderito al progetto e hanno segnalato al Distretto 70 assistiti per una visita congiunta multiprofessionale in sede distrettuale. L'età media dei pazienti è stata 76±11. Dei 70 pazienti,30 maschi (età media 74±13) e 40 femmine (età media 75±10), sono stati segnalati 33 pazienti con SCC (15 maschi età media 78±8; 18 femmine età media 82±7); 18 pazienti per ipertensione arteriosa non controllata;4 pazienti con cardiopatia ischemica/angina, 3 pazienti con dolore toracico atipico e10 pazienti per aritmia. Al momento della valutazione clinica 12 pazienti (età media 70±13) sono stati segnalati al CCV per approfondimento clinico; fra loro, 9 avevano uno SCC (età media 74±8);13 pazienti (età media 80±3 anni) sono stati presi in carico dai servizi distrettuali per follow-up clinico e monitoraggio parametri; di questi,10 erano affetti da SCC (età media 81±5). Pertanto è fondamentale applicare il paradigma assistenziale che prevede lo spostamento da una medicina di attesa ad una medicina di iniziativa con un atteggiamento di proattività e d'iniziativa terapeutica, per intercettare precocemente un peggioramento del quadro clinico e mettere al centro della rete assistenziale il paziente, mediante l'integrazione di più figure e più professionalità che identificano e condividono un percorso personalizzato specie nelle situazioni di disabilità e fragilità.

P152

FOLLOW-UP A LUNGO TERMINE DEI PAZIENTI AFFETTI DA SCOMPENSO CARDIACO: L'ESPERIENZA DECENNALE DELL'AMBULATORIO DEDICATO DEL VULTURE ALTO-BRADANO (VAB) NELLA RIDUZIONE DELLE OSPEDALIZZAZIONI

S. Gubelli, M. Caivano
ASP Potenza, Melfi; Ospedale San Giovanni di Dio, AOR San Carlo, Melfi

Lo scompenso cardiaco (HF) è una sindrome cronica e progressiva caratterizzata da fasi di acuzie, alternate a periodi di stabilizzazioni con un progressivo decadimento della capacità funzionale e della qualità di vita. La voce prevalente nella gestione di questi pazienti è rappresentata dai costi per l'assistenza ospedaliera. La Regione Basilicata dal 2007 ha adottato un modello basato su relazioni tra centri a complessità maggiore (Hub) collegati a centri (Spoke) preposti alla selezione, invio ai centri di riferimento e ripresa in carico dei pazienti.

Obiettivi. Standardizzare i criteri di presa in carico (PC) e gestione dei pazienti con HF attraverso una rete T-H-T nel quale il paziente segua percorsi di cura organizzati per criteri di prossimità, severità e complessità clinica. Sono stati attivati 5 Ambulatori dedicati alla cura e PC. L'ambulatorio dell'Area del Vulture Alto Bradano (VAB) interessa una popolazione di circa 100000 abitanti. Organizzazione: l'attività dell'ambulatorio (VAB) si svolge presso i plessi ospedalieri di Melfi PSA), e Venosa (PTO). I pazienti sono PC su segnalazione del reparto dimettente, con visita di controllo entro 10 giorni dalla dimissione o tramite agenda CUP. Vengono svolte 3 sedute settimanali ed effettuate, per seduta, 8 tra prime visite e controlli. Sono PC pazienti con prima diagnosi di HF non ancora avviati a percorso diagnostico o pazienti con precedente ricovero per HF. Particolare attenzione viene posta all'adesione alla terapia, all'implementazione e titolazione della stessa, oltre al sistematico monitoraggio della funzione renale e del proBNP. L'ecocardiogramma completo viene eseguito alla prima visita, e comunque una volta all'anno. Ad ogni visita, sono comunque rilevati MAPSE, TAPSE, FE, pattern mitralico, PAPS. Tutti i dati rilevati vengono inseriti in un data base attraverso un applicativo di Access di Microsoft.

Casistica. Dalla sua istituzione nel 2008, sono stati presi in carico presso l'ambulatorio VAB 593 pazienti. I decessi al 31/12/2017, sono stati 122 con un tasso di mortalità del 5,23%. La casistica si compone di 356 maschi (età media di 73,89) e 237 femmine (età media 79,55).

Risultati. L'adozione di tale modello organizzativo ha comportato una netta riduzione dei ricoveri regionali per DRG 127 che è risultata marcata nei primi anni (-33%), stabilizzandosi successivamente su tali valori. Tale riduzione, con analogo comportamento, è stata più significativa (-61%) nel bacino di utenza del VAB.

P153

LA GESTIONE INTEGRATA MEDICO-INFERMIERE DEL PAZIENTE CON SCOMPENSO CARDIACO: UNO STUDIO PILOTA DI APPROCCIO FORMATIVO MULTIPROFESSIONALE

M. Barisone, A. Municinò, S. Domenicucci, D. Radini
ASL 2 Sistema Sanitario Regione Liguria, Savona; Dipartimento di Cardiologia, ASL 3 Genovese, Genova; S.C Cardiologia e UTIC, ASL 3 Genovese, Genova; S.C Cardiovascolare e Medicina dello Sport, Azienda Sanitaria Universitaria di Trieste, Trieste; Cardiologia Ospedaliera Ligure, Liguria

Background. L'insufficienza cardiaca è spesso il risultato della progressione clinica di diverse malattie comuni come la malattia cardiaca ischemica, l'ipertensione arteriosa e la cardiomiopatia, con un incidenza di 2 milioni di casi all'anno nel mondo, 470.000 in Europa e 66.000 in Italia. Complementariamente ai medici, gli infermieri forniscono istruzione per l'autogestione dello scompenso cardiaco, attraverso l'educazione terapeutica e la relazione di cura, supportando i pazienti al fine di aumentare la loro aderenza e autonomia.

Scopo. Sviluppare un modello formativo sulla gestione integrata specialista- infermiere nel paziente con scompenso cardiaco.

Metodi. Attraverso un approccio di ricerca induttivo, è stato sviluppato da uno studio pilota in Regione Liguria, un modello formativo rivolto a 82 professionisti: 41 specialisti clinici di medicina generale e cardiologia e 41 infermieri di cardiologia. L'evento formativo ha visto la presentazione di 3 casi clinici a conduzione multiprofessionale della durata di 1 ora ciascuno, su: abilità tecniche: con la presentazione di assistiti del real world presi in carico in setting diversi (ambulatoriali, degenziali, con la fase di transizione ospedale - territorio e riconciliazione ed ottimizzazione terapeutica). abilità non tecniche: è stato proiettato un video di 10 minuti che simulava la relazione tra l'infermiere dell'ambulatorio scompenso cardiaco e un paziente portatore di device cardiaco, utilizzando la tecnica del teach-back. La sessione, è stata moderata da due esperte counselor in comunicazione.

Risultati. Dallo studio pilota è emerso che la gestione integrata medico infermiere apporta importanti benefici nella gestione del paziente con scompenso cardiaco. Questo progetto avvalora le competenze avanzate dell'infermiere di cardiologia e si allinea a livello nazionale con quanto promosso a livello europeo.

Conclusioni. Rispetto ai clinici che acquisiscono le loro competenze attraverso le scuole di specializzazione, gli infermieri richiedono una formazione specifica e adeguata post base, al fine di supportare al meglio i pazienti con scompenso cardiaco e ridurre esacerbazioni e riammissioni ospedaliere. A livello europeo sono in atto, da parte delle Società Scientifiche (European Society of Cardiology) iniziative di supporto alla formazione dell'infermiere in ambito cardiovascolare ma nel contesto italiano si ritiene necessario implementare una formazione specifica specializzata.

- Copyright - Il Pensiero Scientifico Editore downloaded by IP 216.73.216.91 Fri, 04 Jul 2025, 04:00:13

P154

IL PROGETTO TRUST: ESPERIENZE DI MALATTIA SULLO SCOMPENSO CARDIACO DI PAZIENTI, CAREGIVERS E MEDICI ITALIANI ATTRAVERSO LA MEDICINA NARRATIVA

S. Napolitano, M. Testa, M. Latella, M. Marini, M. Volpe, A. Cappuccio
Area Sanità e Salute di Fondazione ISTUD, Baveno (VB); Cardiologiat, Ospedale Sant'Andrea, Roma; Dipartimento Medico, Novartis Italia, Origgio (VA); Cardiologia, Sapienza Università di Roma, Roma, e IRCCS Neuromed, Pozzilli

Lo scopo del Progetto TRUST (The Roadmap Using Story Telling) è di indagare il percorso di cura e di capire come lo scompenso cardiaco incida sulla vita di pazienti, caregivers e medici specialisti, attraverso l'applicazione della Medicina Narrativa. Questa è una metodologia interdisciplinare basata sulla raccolta di narrazioni di malattia direttamente scritte dai pazienti, caregivers e professionisti sanitari.

Da giugno a novembre 2018, il progetto ha coinvolto 21 specialisti italiani dello scompenso cardiaco, operanti in ambulatorio. I medici coinvolti hanno riportato le loro cartelle parallele e invitato pazienti e caregivers a narrare la loro esperienza, in modo indipendente ed anonimo, attraverso l'accesso online ad una piattaforma dedicata. I due principali strumenti utilizzati in questo progetto sono stati l'"illness plot", che aiuta pazienti e caregivers a esprimere in modo completo le loro esperienze emozionali, sociali e personali legati alla malattia, e le "cartelle parallele", lo strumento di medicina narrativa specifico per il professionista. Le narrazioni sono state analizzate applicando la metodologia della Grounded Theory con il supporto del software Nvivo10.

Fino ad oggi sono state raccolte 250 narrazioni: 84 da pazienti, 62 da caregivers e 103 da specialisti di HF. I risultati hanno evidenziato nuove conoscenze qualitative sul percorso di cura. Il primo risultato interessante è la partecipazione stessa. I pazienti che hanno deciso di scrivere autonomamente i loro racconti sono per lo più uomini (73%) con 69 anni in media, mentre i caregiver sono principalmente partner o figli (34% e 35% rispettivamente) di sesso femminile (85%), con in media 55 anni. I pazienti sono per lo più pensionati (67%), mentre i caregiver, nella maggior parte dei casi, lavorano ancora (56%). La partecipazione dei caregiver è stata maggiore rispetto a quanto previsto e le loro narrazioni sono state particolarmente lunghe e ricche di descrizioni emotive; attraverso le loro parole è emerso un forte impatto sulla vita familiare, in termini di stress, carico emotivo e psicologico. Le cartelle parallele scritte dai medici descrivono soprattutto pazienti di sesso maschile (78%) con un'età media di 65 anni e nel 64% dei casi parlano di pazienti sempre o spesso accompagnati da un caregiver. Ciò conferma la necessità di prendere in cura non solo i pazienti ma tutta la famiglia.

Un'analisi completa del percorso di medici, pazienti e caregiver sarà disponibile a fine dicembre 2018; l'interpretazione dei risultati che emergono dal progetto può aiutare a comprendere meglio cosa significhi vivere con lo scompenso cardiaco, e potrebbe essere considerato un approccio complementare per approfondire il percorso di cura.

Imaging 1

P155

ULTRASONOGRAFIA DOPPLER COME METODICA DI SCELTA NEL FOLLOW-UP DEL BPAC ESEGUITO MEDIANTE AMIs

M. Bellino, P. Scicchitano, F. Cortese, A. Cecere, A. Agea, G. Parisi, M. Gioia, F. Massari, P. Caldarola, M. Ciccone
Cardiologia Universitaria, Policlinico di Bari, Bari; U.O.C. Cardiologia, P.O. "F. Perinei", Altamura (BA); U.O.C. Cardiologia, P.O. "San Paolo", Bari

La cardiopatia ischemica è una delle principali cause di mortalità e morbidità nei paesi industrializzati. Secondo le ultime linee guida ESC riguardanti la rivascolarizzazione miocardica, la metodica chirurgica è indicata nei pazienti affetti da coronaropatia trivasale, da coronaropatia bivasale con stenosi del tratto prossimale dell'arteria interventricolare anteriore, nei pazienti con malattia del tronco comune, e in altre situazioni particolari.

L'arteria mammaria interna sinistra (AMIs) costituisce il vaso di scelta nell'esecuzione di by-pass aorto-coronarico (BPAC) per la sua localizzazione e per le caratteristiche strutturali della sua parete. In accordo con la recente letteratura, l'ultrasonografia doppler rappresenta una metodica ottimale e non invasiva capace di valutare la pervietà di AMIs dopo BPAC, sebbene il gold standard rimanga l'angiografia coronarica.

Il Doppler ad ultrasuoni è in grado di identificare solamente stenosi severe (>70%) mediante doppler pulsato (PDV/PSV <0,5 o frazione diastolica <50%) e mediante doppler continuo valutando l'accelerazione dei globuli rossi in risposta ad un esercizio fisico o alla manovra di Valsalva. Stimoli di natura farmacologica possono, inoltre, essere usati al fine di valutare il flusso attraverso l'innesto realizzato con AMIs in condizioni differenti.

P156

RUOLO DELLA RISONANZA MAGNETICA NELLA DIAGNOSI DELLA SINDROME DI BRUGADA

N. Martini, F. Guglielmi, S. Cannas, A. Rocco, B. Matteo, B. Martini
AULSS 7 Alto Vicentino, Santorso; Università di Ferrara, Ferrara

Per valutare l'applicabilità della CMR nella diagnosi della sindrome di Brugada, abbiamo valutato i pazienti inviati presso il reparto di Cardiologia dell'Ospedale Alto Vicentino in seguito ad un ECG esclusivamente di tipo 1. Ognuno di questi è stato sottoposto ad elettrocardiogramma standard, studio dei potenziali tardivi, ecocardiogramma e, come indagine conclusiva, risonanza magnetica cardiaca, durante la quale sono stati presi in esame i volumi sistolici e diastolici di entrambi gli atri, dei ventricoli e del tratto di efflusso del ventricolo destro. È stata, inoltre, studiata la cinetica globale del cuore ed il LGE nel tentativo di identificare aree di infiltrazione fibrotica. Solamente 2 pazienti hanno mostrato zone di discinesia focale, localizzate nella parete postero-basale del ventricolo sinistro, 5 pazienti hanno presentato un RVOT con dimensioni ai limiti superiori di normalità, mentre è stato riscontrato solamente un paziente con trabecolatura apicale del ventricolo destro e bulging sottotricuspidalico. In nessun soggetto, tuttavia, è stato individuato LGE suggestivo di alterazioni di parete. Come riportato dalla maggior parte delle pubblicazioni, quindi, anche nella nostra casistica l'utilizzo della CMR si è dimostrato scarsamente utile, dal momento che questa tecnica non è in grado di rilevare le alterazioni morfologiche significative per alterazioni strutturali del miocardio ventricolare. Il motivo di questa bassa sensibilità è, molto probabilmente, dovuto alla difficile valutazione del ventricolo destro e, soprattutto, del tratto di efflusso dello stesso, le cui dimensioni sono estremamente ridotte e la CMR non ha un potere di risoluzione così elevato da permetterne una accurata analisi. Se consideriamo le malattie aritmiche che colpiscono principalmente il ventricolo destro, tuttavia, il suo ruolo è quindi ancora controverso e, se la sua capacità di diagnosticare la cardiomiopatia aritmogena (ARVC/D) è certamente molto accurata e ne rappresenta il gold standard, non può essere detto lo stesso quando utilizzata su pazienti con presunta tachicardia ventricolare idiopatica o sindrome di Brugada.

P157

AGENESIA ED IPOPLASIA DELL'ARTERIA CIRCONFLESSA CON SUPPLENZA DA PARTE DI RAMO P-L DI CDX SUPERDOMINANTE: VALUTAZIONE MEDIANTE TC CORONARICA

D. Pancaldo, F. Groppo Marchsio, G. Amoroso, E. Armando, A. Bassignana, A. Battisti, G. Bricco, E. Cavallero, A. Coppolino, L. Correndo, M. de Benedictis, S. Dogliani, C. Iacovino, M. Iannaccone, H. Marini, F. Piazza, L. Valeri, A. Leone, B. Doronzo, U. Barbero
S.C. Cardiologia, Ospedale SS. Annunziata, Savigliano; S.C. Radiologia, Ospedale SS. Annunziata, Savigliano; Dipartimento di Medicina Clinica e Sperimentale, Università degli Studi, Messina

Introduzione. La TC coronarica: metodica non invasiva per lo studio anatomico dei vasi coronarici anche nel campo delle anomalie congenite. Agenesia di CX: anomalia rara (incidenza 0.003%), si caratterizza per la supplenza ad opera di un prominente ramo P-L della CDX ("superdominante"), che si porta lungo il decorso di CX. Asintomatica ma talvolta sintomi ischemici per fenomeni di furto. Affine all'agenesia è l'ipoplasia della CX. Dalla nostra pratica, due casi, di agenesia ed ipoplasia di CX diagnosticati con la TC. 1 Donna 78 anni, ipertesa. Ergometria, per dolore toracico da sforzo: negativa per turbe ST-T se non "stiramento" di ST in V3-V6 e costrizione toracica. TC coronarica (Fig. 1): tronco comune (da seno sn), privo di biforcazione fra IVA e CX, si sviluppava unicamente come IVA, senza lesioni, da cui si originavano alcuni rami diagonali. CX assente. CDX (da seno dx) di grosso calibro, regolare decorso, con suddivisione in ramo IVP e ramo P-L, superdominante, che dalla crux seguiva in maniera retrograda e con un calibro progressivamente più piccolo, il decorso di CX, nel solco A-V sinistro, fin ad approssimarsi, ridotto a ramuscolo, all'IVA in direzione del punto da cui sarebbe dovuta nascere la CX. CDX anche nelle sue suddivisioni senza lesioni. 2 Donna 62 anni, ipertesa, dislipidemica. Ergometria, per dolore toracico da sforzo: risposta ipertensiva e sottoslivellamento ascendente di ST 1.5 mm, senza angor. TC coronarica (Figg. 2 e 3): tronco comune (da seno sn) che si biforcava in normale IVA ed in sottile CX di modestissimo calibro (1.3 mm) e lunghezza (5 mm) senza ramo collaterale. CDX (da seno dx) di grosso calibro, regolare decorso, con suddivisione in ramo IVP e ramo P-L che dalla crux si portava verso il territorio della CX anche se privo della spiccata prominenza documentata nel precedente caso. Non lesioni a carico di tutti i vasi.

Discussione e conclusioni. Ipotizziamo: ischemia miocardica da aumentata richiesta di O2 nel territorio di CX non sufficientemente soddisfatto dalla sola supplenza di CDX. Da un punto di vista fisiopatologico proposto che CX ipoplasica si correli con deficit di ossido nitrico sintetasi 3 (NOS3). Unico trattamento praticabile: terapia medica anti-ischemica: beta-bloccante, ranolazina, nitroderivati, ivabradina. In conclusione la TC coronarica si conferma come l'unica metodica che permette attualmente un'adeguata visualizzazione, non invasiva, delle arterie coronarie anche congenitamente anomale.

- Copyright - Il Pensiero Scientifico Editore downloaded by IP 216.73.216.91 Fri, 04 Jul 2025, 04:00:13

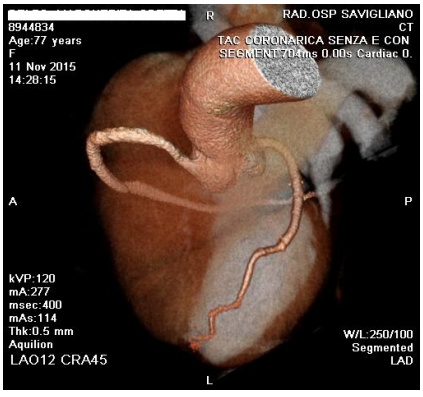

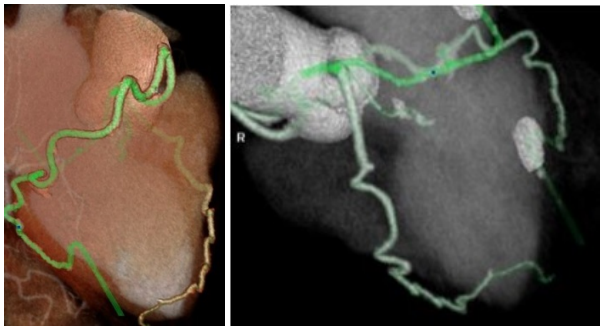

P158

RISONANZA MAGNETICA CARDIACA PER LA DIAGNOSI DI PERICARDITE

S. Palacio Restrepo, M. Imazio, P. Sormani, P. Pedrotti, G. Quarta, A. Brucato, C. Giannattasio, C. Giustetto, M. Rinaldi, C. Bucciarelli Ducci
S.C. Cardiologia Universitaria, AOU Città della Salute e della Scienza, Torino; Cardiologia, Ospedale Niguarda, Milano; Medicina Interna e Cardiologia, Ospedale Papa Giovanni XXIII, Bergamo;
S.C. Cardiochirurgia Universitaria, AOU Città della Salute e della Scienza, Torino; Bristol NIHR Cardiovascular Biomedical Research Centre, Bristol, UK

Scopo. La risonanza magnetica cardiaca permette la diagnosi di infiammazione pericardica attraverso la valutazione dello spessore pericardico, dell'edema, dell'impregnazione contrastografica tardiva pericardica e dell'eventuale versamento pericardico. Scopo di questo lavoro è valutare l'accuratezza diagnostica dei reperti RM ed il loro possibile impatto prognostico.

Metodi e risultati. Abbiamo incluso in uno studio multicentrico di coorte 128 casi consecutivi di pericardite (60 maschi, 46.9%; età media 48±14 anni). La RM cardiaca è stata eseguita ad un tempo mediano di 18 giorni (IC 95% 15-21) dopo la diagnosi clinica. Le aree sotto la curva ROC (AUC ROC) hanno dato i seguenti valori: 64% per l'ispessimento pericardico, 84% per l'edema pericardico, 82% per l'impregnazione contrastografica tardiva pericardica e 71% per il versamento pericardico. Dopo un follow-up medio di 34 mesi, sono state registrate recidive nel 52.3% dei pazienti, tamponamento cardiaco nel 5.5%, e pericardite costrittiva nel 10.9% dei casi. Usando un modello multivariato, l'aumento della proteina C reattiva e la presenza di ispessimento pericardico sono risultati predittori di eventi avversi, mentre la presenza di impregnazione contrastografica tardiva è risultata associata ad un minor evenienza di eventi avversi.

Conclusioni. La RM cardiaca può essere utile per la diagnosi di pericardite soprattutto se eseguita entro 2 settimane dalla comparsa dei sintomi e per identificare i soggetti a maggior rischio di complicazioni.

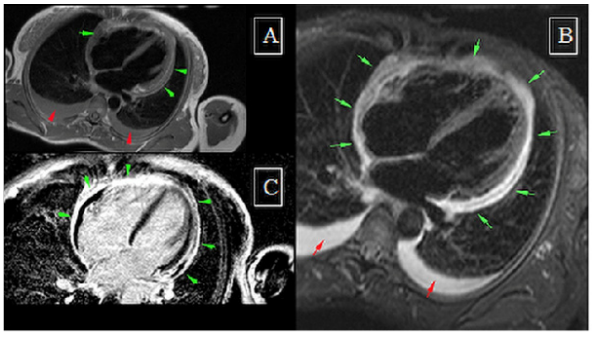

Valvulopatie

P159

RUOLO DELL'INSUFFICIENZA RENALE CRONICA NELLA PROGRESSIONE DELLA STENOSI VALVOLARE AORTICA

L. Pagliani, M. Rattazzi, D. Savarese, R. Buso, D. Rivaben, F. Borsatto, E. Nicolosi, L. Dal Corso, C. Cernetti, P. Pauletto, F. Antonini-Canterin
Cardiologia Riabilitativa, Ospedale Riabilitativo di Alta Specializzazione (ORAS), Motta di Livenza (TV); Dipartimento di Medicina-DIMED, Università degli Studi di Padova, Padova; I Medicina, Ospedale Ca' Foncello, Treviso; Cardiologia, Ospedale Ca' Foncello, Treviso

La stenosi valvolare aortica calcifica (CAVD) considerata un tempo un processo passivo dovuto alla deposizione di sali di calcio sulla superficie dei lembi valvolari, attualmente viene ritenuta una patologia cellulo-mediata in cui sono coinvolti numerosi mediatori molecolari. Tale processo di calcificazione valvolare risulta essere esacerbato nei pazienti con malattia renale cronica (CKD). Scopo dello studio è quello di indagare l'impatto della funzionalità renale sul rischio di progressione della valvulopatia aortica calcifica. Sono stati reclutati 116 pazienti affetti da stenosi valvolare aortica calcifica moderata-severa provenienti dai reparti di Cardiologia Riabilitativa dell'Ospedale di Alta Specializzazione di Motta di Livenza e dalla Cardiologia dell'Ospedale di Treviso. Per ciascun paziente è stata condotta una visita clinica che ha previsto la raccolta di dati ecocardiografici, oltre all'esecuzione di esami bioumorali (creatinina, profilo lipidico, marcatori del metabolismo fosfo-calcico). La velocità di progressione della malattia valvolare è stata valutata in termini di differenza di area valvolare indicizzata per mese (ΔAVA/mese). Abbiamo dunque considerato come gruppo di "fast progressors" pazienti con ΔAVA < -0.0045cm2/m2/mese e considerato invece "slow progressors" pazienti con ΔAVA ≥ -0.0045 cm2/m2/mese. Abbiamo osservato che i fast progressors avevano una significativa riduzione dei livelli medi di eGFR al basale rispetto agli slow progressors (60.62 vs. 77.22 ml/min/1.73 m^2, p=0.001). Inoltre questo gruppo presentava un incremento dei livelli medi di fosforo. Un aumento del rischio di progressione rapida della valvulopatia è stato riscontrato nei pazienti con eGFR <60 ml/min/1.73 m^2 al baseline e si è così evidenziato che i soggetti con ridotta funzionalità renale ed elevati livelli di fosforemia hanno un rischio 2.8 volte maggiore di progressione rapida della malattia rispetto ai soggetti con una normale funzione renale e bassi livelli di fosforemia (IC95% 1.29-6.03, p=0.002). Il nostro studio ha evidenziato quindi che la presenza di CKD è significativamente associata ad un aumento del rischio di progressione della valvulopatia aortica calcifica e che il rischio è ulteriormente aumentato dalla concomitante presenza di aumentati livelli di fosforemia. Questi dati suggeriscono il potenziale ruolo predittivo di progressione della valvulopatia svolto dalla riduzione del filtrato glomerulare anche in pazienti non dializzati.

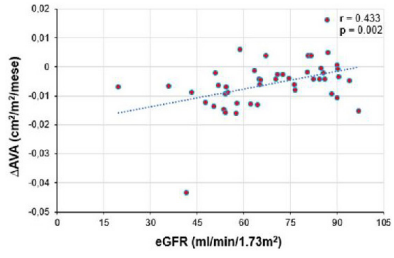

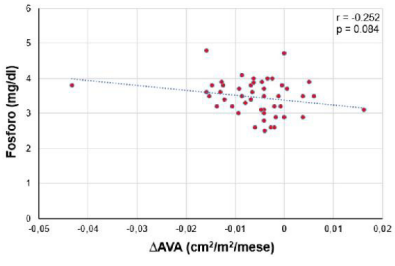

P160

OUTCOMES DELLA VALVULOPLASTICA AORTICA PERCUTANEA IN PAZIENTI CON STENOSI VALVOLARE AORTICA SEVERA IN PRESENZA O ASSENZA DI CONCOMITANTE MALATTIA CORONARICA SIGNIFICATIVA: ESPERIENZA DI UN SINGOLO CENTRO

F. Mantovani, C. Leuzzi, L. Valli, R. De Mola, A. Potenza, A. Navazio, A. Guiducci
Azienda Ospedaliera di Reggio Emilia, Reggio Emilia

Background. La stenosi valvolare aortica severa (SA) spesso coesiste con significativa malattia coronarica (CAD). Tuttavia, non è ancora noto

- Copyright - Il Pensiero Scientifico Editore downloaded by IP 216.73.216.91 Fri, 04 Jul 2025, 04:00:13

con certezza se una concomitante CAD significativa possa aumentare la mortalità in pazienti con grave SA sintomatica ad alto rischio chirurgico candidati a valvuloplastica aortica percutanea (BAV) come strategia palliativa.
Obiettivi. Valutare la mortalità a breve termine ed ad un anno in pazienti con SA severa in presenza o assenza di concomitante CAD significativa sottoposti a valvuloplastica aortica percutanea (BAV).
Metodi. Un totale di 151 pazienti con SA severa, per i quali non era indicata né la sostituzione chirurgica della valvola aortica né l'impianto trans-catetere della valvola aortica (TAVI), è stato sottoposto a BAV come procedura palliativa. La CAD significativa è stata definita come il restringimento di almeno un vaso coronarico > 70% all'angiografia. I pazienti sono stati seguiti per 12 mesi.
Risultati. Una CAD significativa era presente in 59 (39%) dei pazienti. Di questi, 34 (58%) aveva una malattia di un singolo vaso, 9 (15%) aveva una malattia bi-vasale e 16 (27%) aveva una malattia tri-vasale. In 4 pazienti (7%) è stata riscontrata malattia del tronco comune. I principali fattori di rischio cardiovascolare non differivano nei due gruppi, ad eccezione di una maggiore prevalenza del diabete (34% vs 14%, p = 0,03) in pazienti con concomitante CAD. L'STS score è risultato simile nei due gruppi (8,9 ±5,5% vs 8,6 ± 5,1%, p = 0,7). Il gradiente di picco della valvola aortica era inferiore nel gruppo CAD rispetto al gruppo dei pazienti senza CAD (47 ±3 vs 55 ± 2 mmHg, p = 0,03), mentre il gradiente di picco post-procedurale non differiva significativamente (26 ± 2 vs 30 ± 2 mmHg, p = 0,1) (Fig. 1).
Conclusioni. La presenza di una concomitante CAD significativa in pazienti sottoposti a valvuloplastica aortica percutanea come strategia palliativa non aumenta il rischio di mortalità a breve termine e ad un anno dalla procedura.

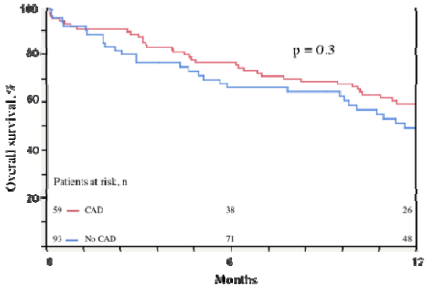

P161

PSEUDOANEURISMA DELL'ARTERIA SUCCLAVIA SECONDARIO A TAVI

G. Tini, A. Buscaglia, T. Regesta, I. Porto, C. Brunelli, M. Balbi
Cardiologia, Policlinico San Martino, Università di Genova, Genova; Unità di Cardiochirurgia, Policlinico San Martino, Genova

Introduzione. L'accesso femorale è quello più comunemente scelto per le procedure di sostituzione valvolare aortica transcatetere (TAVI), tuttavia in circa il 10% dei casi non è possibile usarlo. In tali casi, l'accesso attraverso la via succlavia, sebbene necessiti l'isolamento chirurgico del vaso, si è dimostrato equivalente a quello femorale in termini di sopravvivenza dopo TAVI e di complicanze emorragiche.
Caso clinico. Presentiamo il caso di una donna di 79 anni sottoposta a TAVI con accesso succlavio sinistro, per severa ateromasia calcifica del distretto arterioso degli arti inferiori. La procedura si è svolta in assenza di complicanze con impianto di una Medtronic Corevalve Evolut R 26 mm. Al termine della TAVI, i polsi succlavio, ulnare e radiale sinistro erano presenti. Tuttavia, circa una settimana dopo la procedura, la paziente ha lamentato di progressiva disestesia e debolezza dell'arto inferiore sinistro, che, ad una valutazione neurologica, sono risultati compatibili con una compressione del plesso brachiale. Una TC cerebrale è risultata negative così come una ecografia vascolare al sito dell'incisione chirurgica. È stata allora eseguita una angioTC che ha mostrato la presenza di uno pseudoaneurisma di 2,5 x 2,8 cm dell'arteria succlavia sinistra, prossimale al sito di incisione, che comprimeva il plesso brachiale. La lesione è stata trattata con impianto di uno stent medicato con risoluzione dei sintomi nelle settimane successive.
Discussione. Quello da noi riportato è il primo caso di pseudoaneurisma dell'arteria succlavia in corso di TAVI. A differenza delle classiche complicanze degli accessi vascolari TAVI, compreso il succlavio, che sono acute e localizzate al sito di incisione, lo pseudoaneurisma ha una presentazione tardiva e una localizzazione 'atipica'. Non è stato infatti causato dalla procedura in sè, ma verosimilmente dal trauma del delivery system su un vaso ateromatoso, come da dislocazione di una pre-esistente placca. Si tratta di una complicanza rara ma da tenere a mente nelle procedure TAVI per via succlavia, soprattutto se i pazienti lamentano sintomi neurologici a comparsa tardiva. In tali casi, è necessaria una attenta valutazione dell'intero vaso usato per l'accesso, poiché limitare la valutazione al sito incisionale potrebbe, come nel nostro caso, risultare in un falso negativo.

P162

ECOSTRESS FISICO E STRAIN NELL'INSUFFICIENZA AORTICA (PROTOCOLLO SESAR): VALUTAZIONE DELLA RISERVA CONTRATTILE DEL VENTRICOLO SINISTRO NEI PAZIENTI ASINTOMATICI CON INSUFFICIENZA AORTICA DI SEVERA ENTITÀ

T. Formisano, A. D'andrea, R. Scarafile, G. Tocci, A. Forni, G. Marrazzo, M. Cameli, M. Tusa, G. Novo, G. Corrado, Q. Ciampi, R. Citro, E. Picano
Ospedale Monaldi, Napoli; U.O.C. Cardiologia e UTIC, PO Umberto I, Nocera Inferiore; Università degli Studi di Perugia, Perugia; Dipartimento di Biotecnologie Mediche, Università di Siena, Siena; IRCCS Policlinico San Donato, Milano; Dipartimento Biomedico di Medicina Interna e Specialistica, Palermo; Ospedale di Valduce, Como; Ospedale Fatebenefratelli, Benevento; AOU S. Giovanni e Ruggi, Salerno; Istituto di Fisiologia Clinica-CNR, Pisa

Introduzione. L'insufficienza aortica (AR) è una valvulopatia frequente con una maggiore prevalenza delle forme degenerative rispetto a quelle funzionali a dilatazione dell'aorta ascendente e congenite (es. bicuspidia aortica). L'AR cronica determina sovraccarico di volume e dilatazione del ventricolo sinistro (VS) tollerata dai pazienti anche per anni.
Obiettivi. Valutare la deformazione miocardica a riposo e durante sforzo, la riserva contrattile (RC) del VS e la correlazione con la capacità funzionale in pazienti asintomatici con AR severa.
Metodi e risultati. Pazienti con AR severa sono stati sottoposti a ecocardiogramma transtoracico tradizionale e con speckle tracking, a riposo e durante sforzo (55% maschi, età media 52,3±18). I risultati sono stati confrontati con 35 controlli sani. Il calcolo del global longitudinal strain (GLS) del VS è stato ottenuto facendo una media degli strain regionali. I volumi del VS e la massa erano aumentati nel gruppo AR, mentre la frazione d'eiezione (FE) del VS e i diametri del ventricolo destro non differivano tra i due gruppi. Invece, i parametri di riempimento ventricolare erano maggiori (AR: 8.8±3.3 vs controlli: 4.5±2.2, p<0.01) e a riposo il GLS era ridotto nei pazienti AR (GLS: -16.5±2.2 in AR vs. -21.4±3.3 controlli; p <0.001). Nel gruppo AR, al picco dello sforzo, sia la FE che il GLS erano inferiori e soprattutto l'incremento del GLS era significativamente inferiore (incremento GLS:-2.1±1.5% AR vs -5.7±4.5% controlli; p<0.0001). Suddividendo i pazienti AR in base alla presenza o assenza di riserva contrattile espressa da un incremento della FE del 5%, 28 pazienti presentava riserva contrattile (RC+). In confronto ai pazienti RC+, quelli RC- non differivano per frazione d'eiezione ma presentavano maggiori dimensioni del VS e ridotto GLS a riposo. All'analisi multivariata, il GLS a riposo correlava in maniera indipendente con la presenza di RC del VS, con i Watt e con il rapporto E/ea al picco d'esercizio (p<0,0001). Inoltre, è stato identificato un valore di GLS pari a -12% predittore di RC con una sensibilità del 78% e una specificità dell'84%.
Conclusioni. La funzione del VS nei pazienti asintomatici con AR severa e conservata frazione d'eiezione è inficiata e ciò può essere espresso da ridotti valori di GLS a riposo indicativi di danno miocardico subclinico. Inoltre, la riduzione del GLS è associato con la capacità funzionale e con la riserva contrattile del VS.

Insufficienza cardiaca 3

P163

MIOCARDITE ACUTA DA COCAINA

F. Quinzani, V. Regazzoni, M. Loffi, G. Di Tano, S. Frattini, D. Robba, M. Muri, E. Passamonti
U.O. Cardiologia, ASST Cremona, Cremona; U.O. Radiologia, ASST Cremona, Cremona

Un uomo di 32 anni veniva ricoverato in UTIC per angor e segni ECG di sopraST a sede inferiore. All'anamnesi ammetteva abuso di cocaina nei giorni precedenti il ricovero, ma rifiutava l'esame tossicologico sulle urine. La coronarografia urgente documentava spasmo sulla Cdx in assenza di malattia coronarica aterosclerotica. Gli esami ematochimici mostravano TnI 9718 ng/l con picco di 25586 ng/l dopo le prime 24 ore. L'ecocardiogramma evidenziava LVEF preservata in assenza di alterazioni segmentarie della cinetica. Nelle 12 ore successive presentava un nuovo episodio di angor con ricomparsa di segni ECG di ischemia inferiore. Si decideva di non sottoporre il paziente a nuova coronarografia e si impostava terapia con Ca-antagonista e statina. La RM cardiaca mostrava conservata funzione sistolica biventricolare (LVEF 75%) con importante edema miocardico diffuso e aree di late gadolinium enhancement a distribuzione sub-epicardica, compatibile con miocardite. Veniva impostato trattamento con ACE-inibitore. Il monitoraggio continuo ECG mostrava moderata extrasistolia ventricolare polimorfa con alcune coppie, per cui veniva introdotto basso dosaggio di amiodarone. A completamento eseguiva valutazione infettivologica e ricerca di cause post-infettive di miocardite. Il paziente accettava di effettuare il test tossicologico sul capello, risultato positivo per consumo di cocaina. Veniva dimesso asintomatico, dopo progressiva normalizzazione della TnI, con follow-up a breve termine e controllo con RM cardiaca a 3 mesi. Tra gli effetti cardiovascolari della cocaina, la miocardite risulta poco descritta, sebbene alcune casistiche autoptiche di morti sospette per

- Copyright - Il Pensiero Scientifico Editore downloaded by IP 216.73.216.91 Fri, 04 Jul 2025, 04:00:13

cocaina mostrino una prevalenza di miocardite tra il 4% e il 20% dei casi. I meccanismi patogenetici non sono chiari, ma un ruolo importante sarebbe da attribuire agli elevati livelli di catecolamine, che determinano necrosi miocardica e reazione immune locale, e all'induzione di una miocardite eosinofila. Il nostro caso presenta una miocardite da cocaina associata a vasospasmo coronarico, che si è ripetuto dopo 12 ore dal primo episodio con apparente latenza dall'assunzione di cocaina, senza rimodellamento ventricolare. In assenza di malattia coronarica, la RM cardiaca può essere presa in considerazione in pazienti sintomatici dopo abuso di cocaina che presentino incremento degli indici di necrosi miocardica, al fine di definire l'estensione del danno miocardico e stratificare la prognosi.

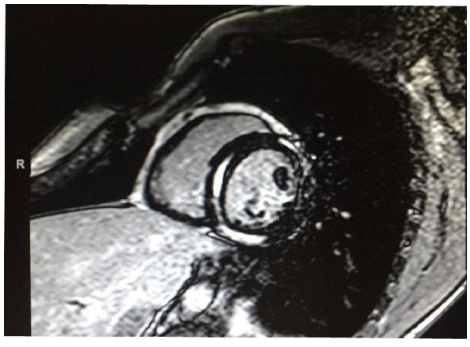

P164

LA CARDIOMIOPATIA PERIPARTO: UN CASO DI EDEMA POLMONARE ACUTO DURANTE IL TRAVAGLIO

F. L'Abbate, D. Carretta, R. Troccoli, V. Bonfantino, M. Pansini, M. Ciccone, N. Brunetti, C. D'Agostino
Ospedali Riuniti, Foggia; Policlinico, Bari; Ospedale Di Venere, Bari

La cardiomiopatia peripartum è una patologia relativamente poco frequente ed in genere benigna considerata le possibilità di recupero che si osservano nei mesi successivi al parto. Una donna di 38 anni alla seconda gravidanza e senza fattori di rischio cardiovascolare durante il travaglio presenta un quadro clinico di edema polmonare acuto (EPA). Prima di iniziare il trattamento dell'EPA la paziente è stata sottoposta ad ecocardiogramma 2D color che ha evidenziato un ventricolo sinistro notevolmente dilatato (DTD 65 mm) globalmente e severamente ipocontrattile (FE 20%) con insufficienza mitralica moderata. La paziente è stata fatta partorire e trattenuta in cardiologia fino alla ottimizzazione della terapia medica. Dopo 15 giorni circa di degenza sintomatica per astenia e dispnea da sforzi lievi-medi in assenza di aritmie sopraventricolari o ventricolari complesse e senza nessun miglioramento della FE la paziente è stata dimessa in una struttura protetta di riabilitazione al fine di continuare la terapia ed il monitoraggio di eventuali aritmie ed FE. La riabilitazione cardiologica si è protratta per altri 15 giorni circa durante i quali vi è stato un progressivo miglioramento clinico pur senza variazioni di FE. Al fine di dimettere in sicurezza la paziente la si è dotata di un dispositivo Life Vest e si è introdotto in terapia il sacubitril. L'assenza di registrazione, fino ad ora, di aritmie pericolose per la vita e la protezione fornita dal defibrillatore indossabile ci rende tranquilli di non impiantare un defibrillatore AICD. La paziente è seguita costantemente a follow-up anche per l'ottimizzazione della terapia con progressivo incremento del dosaggio del sacubitril. All'ultimo controllo si iniziano ad avere segni di miglioramento clinico ed ecocardiografico con aumento della FE e riduzione del volume ventricolare telediastolico e della insufficienza mitralica. Attualmente la FE è del 40-45% e il DTD è 55 mm. Al miglioramento strumentale corrisponde al miglioramento clinico con totale regressione della astenia e dispnea da sforzo.

Conclusioni. La possibilità di utilizzare un defibrillatore indossabile ha consentito di gestire in maniera protetta la paziente anche a domicilio ottimizzando progressivamente la terapia medica, tenuto conto che i primi segni di miglioramento si sono avuti solo dopo 5 mesi di terapia, ed ha evitato di dover subito impiantare subito un AICD.

P165

VECCHIE TERAPIE TORNATE DI MODA: UN MODO MIGLIORE DI UTILIZZARE DIURETICI E SOLUZIONE FISIOLOGICA

M. Mapelli, N. Cosentino, V. Mantegazza, A. Dalla Cia, J. Campodonico, C. Vignati, A. Del Torto, F. De Martino, G. Marenzi, P. Agostoni
Centro Cardiologico Monzino, IRCCS, Milano

Caso clinico. Un uomo di 40 anni veniva ricoverato per recidiva di scompenso cardiaco acuto su cronico (ADHF). In anamnesi: all'età di 26 anni diagnosi di displasia aritmogena del ventricolo destro (ARVD). Una risonanza magnetica nucleare cardiaca eseguita 3 anni prima della presentazione mostrava dilatazione ventricolare destra con moderata disfunzione biventricolare (RVEF 36%, LVEF 44%) e fibrosi del RV (LGE+ con pattern non-ischemico). Due anni prima della presentazione veniva ricoverato per ADHF con dispnea. Durante il ricovero veniva segnalati episodi di tachicardia ventricolare sostenuta. Una coronarografia mostrava quadro coronarico indenne da lesioni e veniva impiantato un ICD. All'ingresso il paziente era sintomatico per dispnea (classe funzionale NYHA III/IV), riferiva un ridotto output urinario e un aumento ponderale di circa 12 kg nelle ultime 4 settimane. All'esame obiettivo la frequenza respiratoria era 23/min con lieve ortopnea, distensione venosa giugulare a 45°, edema arti inferiori a entrambe le gambe ed epatomegalia. L'ECG mostrava ritmo sinusale dilatazione atriale, bassi complessi nelle derivazioni periferiche con blocco di branca destro incompleto e sovraccarico RV. Nelle derivazioni precordiali anteriori segnala onda epsilon (Fig. 1). Un ecocardiogramma mostrava severa dilatazione e disfunzione del LV e RV (Fig. 2) mentre un test da sforzo cardiopolmonare mostrava limitazione cardiogenica severa con VO2 picco 39%, respiro periodico. Il paziente veniva trattato con furosemide ev (40 mg in bolo seguito da infusione continua) ottenendo bilanci negativi "controllati" in maniera più fisiologica e costante. Questo veniva ottenuto mediante impiego di dispositivo "RenalGuard System". Le evidenze attuali supportano l'utilizzo del device per nefroprotezione in pazienti candidati ad esami invasivi con mezzo di contrasto (es. coronarografia). In questo contesto, una diuresi ad alto flusso indotta da furosemide con concomitante mantenimento del volume intravascolare attraverso re-idratazione controllata, mediante RenalGuard, è attualmente considerata una strategia raccomandata. In questo paziente è stato invece impostato un target giornaliero di bilancio negativo di -2,4 litri (-100 ml/ora). I risultati sono mostrati in Figura 3.

Conclusioni. Questo paziente è stato trattato con diuretici ev e soluzione fisiologica con "matching volumetrico" attraverso RenalGuard ottenendo una perdita controllata di 7.5 kg e un miglioramento nella classe funzionale NYHA. Durante la terapia la funzione renale non si è ridotta (è stato notato anzi un lieve miglioramento dei valori di creatinina e azotemia). Dopo un mese dalla dimissione il paziente era in condizioni stabili, con stabile funzione renale ed è stata iniziata terapia con sacubitril/valsartan secondo linee guida. È stato anche avviato programma di screening in previsione di eventuale trapianto cardiaco.

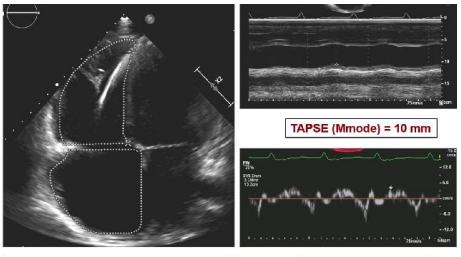

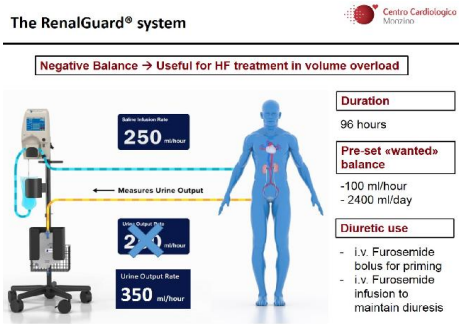

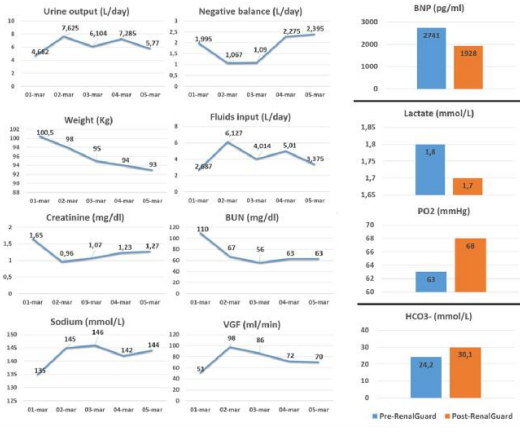

- Copyright - Il Pensiero Scientifico Editore downloaded by IP 216.73.216.91 Fri, 04 Jul 2025, 04:00:13

P166

UNA INSOLITA CAUSA DI DISPNEA INGRAVESCENTE

L. Spighi, B. Daniella, V. Borghetti, F. Fioriello, P. Alesandro, G. Ambrosio
Scuola Specializzazione in Malattie dell'Apparato Cardiovascolare, Università degli Studi di Perugia, Perugia e Terni; Dipartimento Cardio-Toraco-Vascolare, A.O. "S. Maria" di Terni, Terni

Giungeva presso il nostro Centro paziente donna di 40 anni per dispnea ingravescente da alcuni mesi, in assenza di patologie note o fattori di rischio cardiovascolari, e riscontro presso altro Ospedale di massa atriale destra. All'esame obiettivo mostrava lieve turgore giugulare, non segni di stasi polmonare, attività cardiaca ritmica; PA 130/65 mmHg. ECG: ritmo sinusale, anomalie aspecifiche della ripolarizzazione ventricolare. Gli esami di laboratorio mostravano: Hb 11,1 g/dL, PLT 45000, VES 44 mm/h, sideremia 16 ug/dL, nella norma i restanti. L'ecocardiogramma transtoracico mostrava voluminosa massa occupante l'atrio destro, aggettante in ventricolo destro attraverso la valvola tricuspide e determinante ostacolo al riempimento ventricolare. L'ecocardiogramma transesofageo evidenziava un aspetto polilobulato della massa, con ecogenicità disomogenea e contorni netti, di diametro trasverso di circa 5 cm e longitudinale di 9 cm, peduncolata con impianto sulla porzione prossimale del setto interatriale. La paziente veniva sottoposta anche ad esame angio-TC toracica che escludeva la presenza di patologia linfonodale ilo-mediastinica o ascellare e di embolia polmonare. In considerazione della sintomatologia e delle dimensioni della massa veniva posta indicazione ad asportazione chirurgica della neoformazione. L'intervento è stato eseguito previa sternotomia mediana in circolazione extracorporea; all'apertura dell'atrio destro, la massa appariva di aspetto polilobulato e gelatinoso, di dimensioni 10x5 cm, con peduncolo d'impianto subito al di sopra della fossa ovale. L'esame istologico post-operatorio ha confermato il sospetto diagnostico di mixoma. Il decorso post-operatorio è stato privo di complicanze ed attualmente la paziente è asintomatica, in follow-up presso il nostro ambulatorio.

Conclusioni. Il mixoma è la più comune neoformazione cardiaca benigna e rappresenta oltre il 50% di tutti i tumori cardiaci primari. La sede più spesso interessata è l'atrio sinistro (85% dei casi), mentre raro è il riscontro di un mixoma cardiaco in atrio destro (6%). Il caso descritto evidenzia quanto le manifestazioni cliniche del mixoma possano essere tardive ed aspecifiche, anche in presenza di massa di notevoli dimensioni, soprattutto se localizzata nelle camere destre. L'ecocardiografia, soprattutto transesofagea, svolge un ruolo cruciale nella diagnosi. La terapia di scelta è chirurgica e garantisce eccellenti risultati clinici.

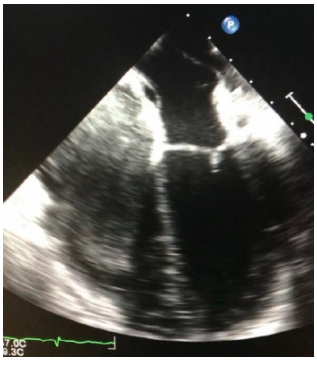

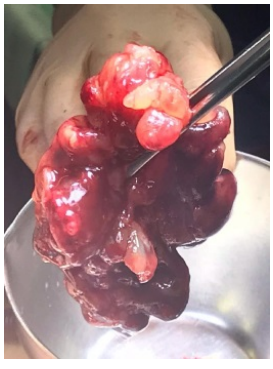

Insufficienza cardiaca 4

P167

VARIAZIONE DELLA CAPACITÀ FUNZIONALE E DEI PARAMETRI ECOCARDIOGRAFICI DOPO 6 MESI DI TERAPIA CON SACUBITRIL/VALSARTAN IN PAZIENTI CON HFREF: STUDIO OSSERVAZIONALE MONOCENTRICO

P. Rocca, P. Neri, L. Viscardi, F. Quarenghi, G. Santangelo, V. Giudici
ASST Bergamo EST; U.O. Cardiologia Riabilitativa, Seriate; U.O. Cardiologia, Seriate

Sacubitril/valsartan ha dimostrato la riduzione della morbilità e della mortalità cardiovascolare rispetto ad enalapril nello scompenso cardiaco a ridotta frazione di eiezione (HFrEF); tuttavia i suoi effetti sulla capacità funzionale e sul rimodellamento ventricolare sinistro rimangono incerti. Obiettivo del nostro studio osservazionale è stato quello di valutare gli effetti di sacubitril/valsartan sulla classe funzionale (classe NYHA, six-minute walk test-6MWT), sulla qualità di vita, su parametri ecocardiografici (frazione d'eiezione ventricolare sinistra-FEVS, volume telesistolico-VTS, E/E', TAPSE) in pazienti eleggibili con HFrEF. Dal dicembre 2016 al febbraio 2018 i pazienti con HFrEF eleggibili a sacubitril/valsartan sono stati valutati con questionario di QoL, 6MWT, ecocolor Doppler cardiaco prima dell'inizio del farmaco (baseline) e a distanza di 6 mesi. Dei 40 pazienti arruolati, solo 27 pazienti hanno completato il follow-up previsto dallo studio. L'età media era 66,81 anni, 86% maschi, 65.5% genesi ischemica, 86% NYHA II, 79% portatori di ICD (47,8% CRT-D). I valori medi delle variabili considerate al baseline erano: 6MWT 387.11 metri, QoL 14.11/105, FEVS era 31.37%, VTS 130.96 mm, E/E' 15.15, TAPSE 18.59 mm, Classe NYHA II 92,5%, Classe NYHA III 7.5%, volume atrio sinistro 33.5 ml. I valori medi delle variabili considerate dopo 6 mesi erano: 6MWT 418.18 metri, QoL 9.07/105, FEVS era 38.19%, VTS 119 mm, E/E' 11.91, TAPSE 19.15 mm, Classe NYHA I 63%, Classe NYHA II 37%, volume atrio sinistro 32 ml. Rispetto al baseline, dopo 6 mesi di trattamento, l'incremento nella distanza percorsa al 6MWT era di 34,7 metri (p=0.92), la riduzione del punteggio al questionario di QoL (che corrisponde al miglioramento della qualità di vita) era di 5,04 punti (p=0,16), l'incremento della FEVS era di 6,82 punti percentuali (p=0,31), la riduzione del VTS era di 11,96 ml (p=0,98), la riduzione delle dimensioni dell'atrio sinistro di 1.5 ml (p=0,89), l'incremento del TAPSE di 0,56 mm (p=0,8). In questo studio osservazionale monocentrico, il trattamento con sacubitril/valsartan era associato ad un incremento non significativo della capacità funzionale e della qualità di vita e ad un trend positivo di rimodellamento cardiaco anch'esso non significativo. La non significatività statistica delle variazioni osservate è probabilmente legata alla esigua numerosità del campione analizzato.

P168

PREVALENZA E RILEVANZA PROGNOSTICA DEL DEFICIT DI FERRO NELLO SCOMPENSO CARDIACO CRONICO

L. Amato, F. Lisi, M. Bellino, G. Parisi, M. Gioia, D. Grande, M. Ciccone, P. Caldarola, M. Iacoviello
Scuola di Cardiologia, Policlinico di Bari, Bari; Dipartimento Cardiovascolare, ASL Bari, Bari; U.O. Cardiologia Universitaria, Policlinico di Bari, Bari

Premessa. Il deficit di ferro (DF), con o senza anemia, è una condizione associata ad una prognosi peggiore nei pazienti con scompenso cardiaco cronico (SCC). L'implementazione di ferro con il carbossimaltosio ferrico endovenoso nei pazienti con DF e scompenso cardiaco a frazione di eiezione ridotta migliora i sintomi, la capacità funzionale e la qualità di vita e riduce il tasso di ospedalizzazione. Lo scopo di questo studio è stato quello di descrivere la prevalenza dei pazienti con SCC a frazione di eiezione ridotta che potrebbero beneficiare dell'implementazione di ferro, in accordo con le attuali linee guida, e di valutarne la rilevanza prognostica.

Metodi. Abbiamo valutato in maniera retrospettiva 206 pazienti ambulatoriali con SCC a frazione di eiezione ridotta (criteri ESC) (età 62±12, 86% maschi, classe NYHA 2.3±0.4, FE 29.5±5.6%) afferenti consecutivamente all'ambulatorio dedicato annesso alla nostra unità operativa. Sono stati esclusi pazienti che assumevano implementazioni di ferro. Ciascun paziente è stato sottoposto a indagini laboratoristiche che comprendevano emocromo e assetto marziale (ferro, ferritina, transferrina e percentuale di transferrina satura). In accordo con le attuali linee guida ESC sullo scompenso cardiaco, il DF è stato definito come una condizione caratterizzata da ferritina sierica <100 µg/L, oppure ferritina sierica compresa tra 100 e 300 µg/L associata ad una percentuale di saturazione della transferrina <20%. L'anemia invece è stata definita da una diminuzione della concentrazione di emoglobina al di sotto di 12 g/dl per i pazienti di sesso femminile e di 13 g/dl per i pazienti di sesso maschile. Durante il follow-up, il peggioramento dello scompenso cardiaco è stato caratterizzato da ospedalizzazione o morte, dovuti a riacutizzazione, e/o da uno stabile incremento della dose di diuretico dell'ansa somministrato a seguito della comparsa di sintomi ingravescenti.

Risultati. I valori medi riscontrati nella nostra popolazione sono i

- Copyright - Il Pensiero Scientifico Editore downloaded by IP 216.73.216.91 Fri, 04 Jul 2025, 04:00:13

seguenti: emoglobina 13.7±1.7 g/dl, ferro 78±33 µg/dl, transferrina 280±50 mg/dl, percentuale di transferrina satura 21±10%, ferritina 129±138 µg/L. La Figura 1A mostra un'elevata prevalenza di DF nei pazienti con e senza anemia (67%). Inoltre i pazienti con DF hanno anche mostrato un aumentato rischio di peggioramento dello scompenso cardiaco (Figura 1B).

Conclusioni. Nel nostro studio osservazionale monocentrico abbiamo riscontrato un'elevata prevalenza di DF nei pazienti ambulatoriali affetti da SCC. Il più alto tasso di progressione dello scompenso cardiaco in questo sottogruppo di pazienti supporta le attuali raccomandazioni delle linee guida circa il beneficio di una implementazione marziale al fine di migliorare la sintomatologia, la capacità funzionale e la qualità di vita.

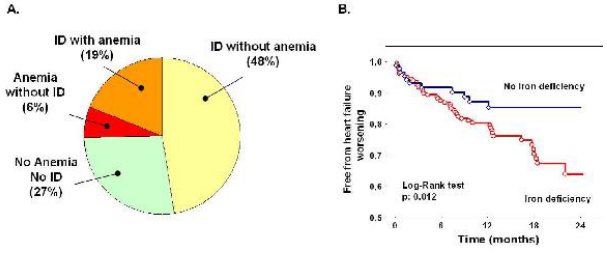

P169

TERAPIA DIURETICA NELL'INSUFFICIENZA CARDIACA ACUTA: MODALITÀ DI SOMMINISTRAZIONE A CONFRONTO E OUTCOMES A BREVE TERMINE

M. Cavarra, A. Fichera, G. Rapisarda, G. Chiarandà, C. Tamburino
U.O.C. Cardiologia, Policlinico Universitario, Catania; U.O.C. Cardiologia, PO Gravina ASP Catania, Caltagirone

Nonostante l'uso ubiquitario ed estensivo dei diuretici dell'ansa, mancano dati clinici statisticamente significativi in grado di supportare la loro efficacia in relazione alle diverse modalità di somministrazione. Lo scopo di questo lavoro è verificare l'esistenza di differenze statisticamente significative dal punto di vista clinico e laboratoristico in merito alle differenti modalità di somministrazione della furosemide in pazienti con IC acuta.

Materiali e metodi. 114 pazienti con SC acuto in terapia con antiaggreganti, ACE-inibitori, beta-bloccanti e canreonato di K, divisi in 3 gruppi: gruppo A 24 pazienti trattati con furosemide in infusione continua; gruppo B 42 pazienti con furosemide a boli; gruppo C 48 pazienti con furosemide sia in infusione che a boli. È stata valutata PAs e PAd, FC, diuresi a 24h di terapia ed a 72h; creatininemia, proBNP, Na e K.

Risultati. La FC si riduce a T0, a 24h (p=0,043) e 72h (p=0,007) nei 3 i gruppi ma soprattutto nel gruppo A. Riduzione statisticamente significativa della PAm nel gruppo B. In tutti i gruppi si osserva un aumento della creatininemia a 24h (p=0,012), per poi ridursi a 72h. Non sono state riscontrate variazioni statisticamente significative tra i vari gruppi di trattamento per quanto riguarda i valori di diuresi nelle 24 ore; tuttavia va sottolineato come i soggetti sottoposti a terapia infusionale continua con furosemide abbiano presentato valori tendenzialmente più elevati rispetto agli altri due gruppi, presentando un maggiore compenso emodinamico. Non è stata riscontrata una diversa distribuzione nella mortalità e nei valori di BNP tra i tre gruppi di trattamento.

Caratteristiche della popolazione	Furosemide		
	Fiala	Pompa	Pompa % fiala
Sesso M/F	86%/14%	67%/33%	54%/46%
Età media ± DS	71,1 ± 16,8	70,9 ± 14,2	77,3 ± 8,5
Cardiopatia di base			
Ischemica	69%	32%	60%
Aritmica	0%	14%	9%
Valvolare	26%	36%	28%
Associata a CMD	5%	18%	4%
Giorni di degenza ± DS	9,5 ± 4,3	10,6 ± 3,6	15 ± 4,6
Pregresso scompenso	40%	13%	47%

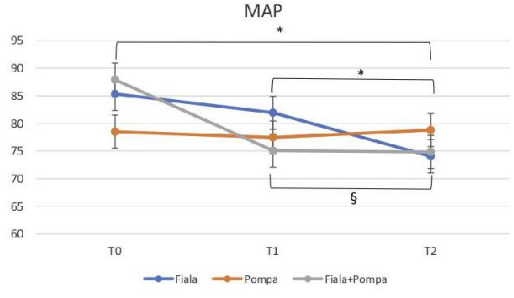

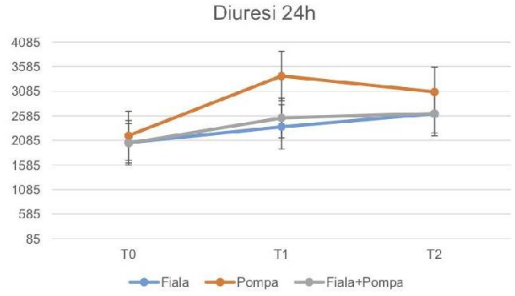

Conclusioni. Dal nostro studio emerge un quadro di compenso emodinamico maggiore nei soggetti del gruppo A con maggiore stabilità della PAm e della FC, con una diuresi maggiore e stabilità dei valori di creatinina, indicando che questa modalità di somministrazione, a fronte degli ottimi risultati ottenuti dal punto di vista emodinamico non si accompagna a danneggiamento del parenchima.

P170

DISTURBI DEL SONNO ED EFFICACIA DELLA TERAPIA DI RESINCRONIZZAZIONE CARDIACA IN UNA POPOLAZIONE AFFETTA DA SCOMPENSO CARDIACO

G. Mascia, A. Paoletti Perini, S. Cartei, F. Solimene, G. Mascioli, M. Giaccardi
Azienda USL Toscana Centro, Firenze; Clinica Montevergine, Mercogliano; Cliniche Gavazzeni, Bergamo

Background. I disturbi del sonno sono frequente riscontro nei pazienti affetti da scompenso cardiaco. Tuttavia il loro ruolo nei pazienti affetti da scompenso e la relazione con la risposta alla terapia di resincronizzazione cardiaca (CRT) così come la relazione con il sesso, non sono ad oggi ben definiti. Lo studio ha valutato pazienti affetti da scompenso cardiaco sottoposti a CRT, con riscontro di disturbi del sonno documentati alla prima interrogazione del device. Abbiamo documentato i cambiamenti acuti dei disturbi del sonno attraverso uno score da noi proposto, valutando inoltre differenze in termini di sesso.

Metodi. Di 63 pazienti sottoposti ad impianto di CRT con algoritmo di riconoscimento per disturbi del sonno (SAM, sleep apnoea monitoring, Microport), in 23 hanno documentato disturbi alla prima interrogazione del device eseguita 1 mese post-impianto, rappresentando di fatto la nostra popolazione. Abbiamo definito uno score denominato SSSC (Sleep Apnoea Severity Score) di conseguenza i pazienti stessi sono stati suddivisi per categorie, determinando disturbi del sonno di grado lieve (SSSC:1), moderato (SSSC:2) o severo (SSSC:3). Inoltre abbiamo considerato due gruppi: Gruppo 1, 18 maschi (78%); Gruppo 2, 5 femmine (22%). Nella nostra popolazione abbiamo valutato la variazione del "burden" di apnee in relazione ad una risposta alla CRT considerando le differenze in termini di sesso.

Risultati. Una percentuale significativamente più elevata di pazienti nel gruppo di sesso maschile risultava non "responder" alla CRT a 12 mesi di follow-up (p=0,076) mentre nella popolazione femminile 5/5 pazienti (100%) erano "responders" a CRT allo stesso follow-up (p=0,021). Abbiamo inoltre documentato nel gruppo femminile (Gruppo 2) un decremento lineare significativo nello score SSSC, ed a 12 mesi di follow-up la differenza tra i due gruppi studiati era statisticamente significativa (p<0,001).

Conclusioni. Il nostro studio documenta una correlazione tra la risposta alla CRT ed i disturbi del sonno considerando le differenze in termini di sesso. In particolare, le donne affette da scompenso cardiaco "responders" alla CRT mostrano una riduzione lineare significativa del carico di apnee del sonno, valutato attraverso l'algoritmo del device, rispetto a simile popolazione maschile. Ulteriori dati sono necessari per confermare questi risultati a lungo termine.

Imaging 2

P171

SEVERA INSUFFICIENZA MITRALICA SU BASE ORGANICA: ENDOCARDITE O MALATTIA DEGENERATIVA MIXOMATOSA?

M. Chiarandà, M. Ministeri, M. Gentile
CCD GB Morgagni - Centro Cuore, Pedara

Paziente ex fumatore, maschio di 65 anni, senza precedenti cardiologici. Da circa 5 settimane riscontro di febbricola che ha richiesto ricovero ospedaliero. All'esame ecocardiografico evidenza di: "valvola mitrale che presenta formazioni vegetanti, in assenza di rotture di corde ed insufficienza di grado severo". Durante la degenza sono stati eseguiti esami sieroimmunologici che hanno escluso Brucella, Chlamydia, Mycoplasma, Coxiella e Coxackie. La radiografia del torace mostrava una

- Copyright - Il Pensiero Scientifico Editore downloaded by IP 216.73.216.91 Fri, 04 Jul 2025, 04:00:13

minima quota di versamento pleurico sinistro e addensamenti parenchimali in sede basale nei due lati, specie a sinistra. Riscontro un un episodio di FA parossistica. Viene trasferito presso il nostro centro con diagnosi di endocardite su valvola mitrale; apiretico, agli esami ematochimici assenza di leucocitosi e lieve aumento degli indici di flogosi. Sono state eseguite emocolture con esito negativo per crescita batterica. È stato eseguito un ecocardiogramma transesofageo che ha mostrato: "Valvola mitrale con lembi ipermobili, prolassanti, flail del lembo anteriore e del lembo posteriore (P2-P3); i lembi inoltre appaiono ispessiti, soprattutto il lembo anteriore nel suo margine libero di coaptazione sul versante ventricolare. Insufficienza valvolare massiva". Il suddetto reperto entra in diagnosi differenziale con degenerazione mixomatosa dei lembi, e conseguente rottura spontanea, o con esiti di endocardite. Posta indicazione ad intervento cardiochirurgico. All'esplorazione chirurgica la valvola mitrale presentava lembi fibrotici con prolasso importante del piccolo lembo a livello di P2 e P3, con estesa rottura di numerose corde tendinee, esteso prolasso del grande lembo con rottura di numerose corde tendinee a livello di A2. Non erano presenti segni di endocardite. Il paziente é stato sottoposto a sostituzione valvolare mitralica con impianto di protesi biologica tipo Hancock n° 27.

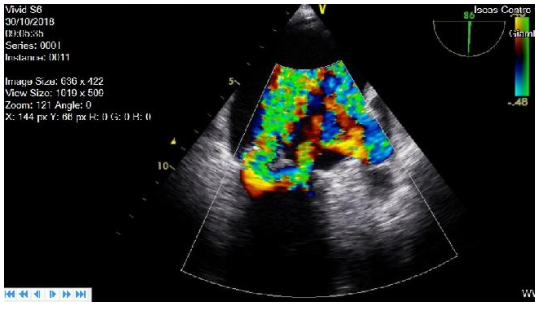

P172

CASO CLINICO DI ROTTURA DEL SENO DI VALSALVA AORTICO NON CORONARICO CON SHUNT SINISTRO-DESTRO RILEVANTE IN ATRIO DESTRO

F. Guglielmi, S. Cozzi, A. Pezzato, B. Martini
Ospedale Alto Vicentino, Santorso

Riportiamo il caso di un uomo di 64 anni che è afferito in pronto soccorso per dispnea e cardiopalmo da 15 giorni. All'ecocardiogramma riscontro di verosimile rottura del seno di Valsalva non coronarico dell'aorta con shunt sin-dx rilevante in atrio destro. L'aneurisma del seno di Valsalva (SVA) è una rara anomalia congenite o acquisita. La prevalenza è dell'1% di tutte le anomalie congenite del cuore e rappresenta lo 0,78% di tutti gli interventi di cardiopatie congenite. La dilatazione aneurismatica colpisce il seno di Valsalva destro nel 70% dei casi, il seno non coronarico nel 25% dei casi e solo il 5% colpisce il seno coronarico sinistro (LCS). L'eziologia nella maggior parte dei casi è dovuta a carenza congenita di tessuto elastico e muscolare e i rischi associati a SVA includono la rottura, la compressione delle strutture cardiache adiacenti e lo sviluppo del rigurgito aortico. La rottura è la complicazione più temuta di SVA. Indagini L'ECG mostrava ipertrofia ventricolare sinistra con ingrandimento atriale destro. Radiografia del torace: lieve cardiomegalia, ingrandimento atriale destro e congestione moderata. L'ecocardiogramma transtoracico mostrava: atrio e ventricolo destro lievemente dilatati con uno shunt rilevante tra seno di Valsalva non coronarico ed atrio destro. Valvola aortica tricuspide. Ventricolo sinistro nei limiti. L'ecocardiogramma transesofageo (TEE): SVA coinvolgente tutti i seni di Valsalva, maggiormente il non coronarico, con shunt rilevante tra il seno non coronarico e l'atrio destro. Valvola aortica con lembi prolassanti. L'angio-TC dell'aorta toracica e coronarica gated-ECG mostrava, in fase arteriosa, passaggio di MdC dalla base del seno di Valsalva non coronarico all'atrio di destra, e lieve coronaropatia. Lo studio ventricolo-coronarografico confermava il risultato TC. Il paziente veniva quindi sottoposto, in regime di urgenza, a sostituzione valvolare aortica con bioprotesi Stentless Medtronic Freestyle n. 27 e doppia sutura in prolene 4/0 della comunicazione fra seno di Valsalva non coronarico e atrio destro. Decorso postoperatorio senza complicanze. Al follow-up ecocardiografico paziente asintomatico ed assenza di shunt residui.

P173

UNA RARA COMPLICANZA DELL'IMPIANTO DI PACE-MAKER DEFINITIVO

N. D'Amato, A. Nastasi, V. Pestrichella
UTIC-Cardiologia, Mater Dei Hospital, Bari

Background. Le cause determinanti la sindrome Takotsubo (STT) sono numerose, gli stress fisici ed emozionali rappresentano i trigger più comuni, ma non mancano segnalazioni di forme sporadiche correlate ad interventi chirurgici o procedure mediche come l'impianto del pace-maker definitivo (PMK).

Caso clinico. Donna di 76 anni, obesa, diabetica ed ipertesa, giunge in PS per crisi di instabilità posturale e lipotimie. ECG: ritmo sinusale a 95/m' e BAV completo con f.v. a 44/m'. Normale cinetica segmentaria all'ecocardiogramma (ETT), FE 57%. Negativi i markers di necrosi miocardica. Rx torace: congestione del disegno polmonare e degli ili. Previa anestesia locale con lidocaina e somministrazione di midazolam e.v. in prima giornata si impianta di PMK DDDR senza complicanze. Dopo un'ora EPA associato a crisi ipertensiva. All'ETT FE <30% con aspetto da STT. ECG: RS a 92/m', QRS elettroindotti ed onde T positive. Il picco di Troponina I HS è di 18651 ng/L. Si documenta coronaropatia ostruttiva trivasale: stenosi del 80% dell'IVA media, 85% di D1, D2 occluso, stenosi del 75% di IVP da CX dominante, CDx ipoplasica. Ventricolografia sinistra con aspetto Takotsubo. Le alternative diagnostico-terapeutiche sono state: a) SCA con necessità di rivascolarizzazione d'urgenza chirurgica a rischio molto alto b) SCA con indicazione a PCI della lesione culprit c) STT e terapia medica del caso con atteggiamento di attesa per una successiva rivascolarizzazione. L'ETT di controllo effettuato con aggiunta di tecnica speckle-tracking (2D-ST) evidenzia oltre all'aspetto tipico di apical ballooning del ventricolo sinistro anche l'acinesia-espansione sistolica dell'apice del ventricolo destro aggiungendo uno specifico carattere differenziale a favore della diagnosi di STT. L'Heart Team stabilisce di rinviare la rivascolarizzazione. Evoluzione ECG con inversione delle onde T. Recupero progressivo della contrattilità con FE >50% è stato monitorato con ETT 2D-ST. Dopo un mese rivascolarizzazione mediante PCI rotablator + stent su IVA.

Discussione. Nelle sospette SCA l'anatomia coronarica normale, lievemente alterata o non adeguata al tipo di discinesie ventricolari agevola la diagnosi di STT. La presenza di una coronaropatia severa trivasale aumenta il grado di incertezza diagnostica. L'approccio integrato clinico ed ecocardiografico può risultare utile per la gestione condivisa in Heart Team.

Conclusioni. La STT può essere una complicanza, se pur rara, dell'impianto di PMK.

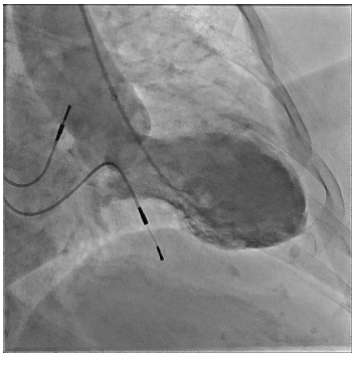

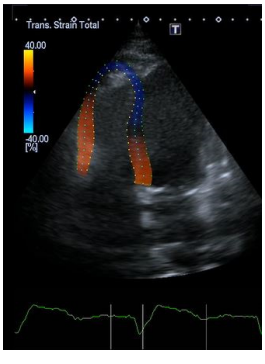

- Copyright - Il Pensiero Scientifico Editore downloaded by IP 216.73.216.91 Fri, 04 Jul 2025, 04:00:13

P174

VALUTAZIONE DOPO IMPIANTO DI PACEMAKER: L'RX TORACE È SUFFICIENTE?

P. Novara, A. Vermi, L. Torretta, D. Aschieri
Ospedale di Castelsangiovanni, Castelsangiovanni

G.S. uomo di 84 anni, iperteso e diabetico. Ad Aprile 2017 intervento di sostituzione valvolare aortica con bioprotesi Edwards Magna Ease n°23 e mono bypass di safena su I-DIA. Decorso post-operatorio complicato da BAV III grado, per cui ha impiantato pacemaker (PM) monocamerale. RX torace post-impianto nella norma. All'ecocardiogramma pre-dimissione: FE 55%, bioprotesi aortica normofunzionante, insufficienza mitralica (IM) lieve, ventricolo destro nella norma, lieve insufficienza tricuspidalica (IT) e normali pressioni polmonari. A Luglio 2017 reperti di stabilità, in assenza di sintomi; al controllo PM, buoni i parametri di pacing e sensing. All'ecocardiogramma di ottobre 2017 documentata IT lieve-moderata. Per sensazione di pesantezza epigastrica, a Gennaio 2018 ha ripetuto ecocardiogramma con evidenza di FE conservata pur in presenza di movimento paradosso del setto interventricolare; IM lieve, bioprotesi aortica normofunzionante; ventricolo destro dilatato, lievemente ipocinetico, IT moderato-severa e modesta ipertensione polmonare. A maggio 2018, ricovero per gonfiore epigastrico in quadro di alterazione epatica (INR 6.8, piastrinopenia, rialzo delle transaminasi, GGT e bilirubina). Classe NYHA III ed importante ascite. All'ecocardiogramma, dilatazione e disfunzione del ventricolo destro con IT massiva e segni indiretti di severa ipertensione polmonare. Presenza di setto paradosso e FE conservata. Il catetere stimolatore appariva dislocato, con decorso anomalo lungo la parete laterale delle sezioni destre, come da possibile perforazione della valvola. A ciò si aggiungeva deficit di coaptazione dei lembi per tethering da dilatazione dell'anello. Considerando il dato ecografico e il recente impianto, il catetere è stato estratto e sostituito da PM leadless. All'ecocardiogramma residuava IT moderata e pressioni polmonari lievemente aumentate. Alla dimissione ematochimici nella norma. Al controllo dopo 3 mesi dall'estrazione, il ventricolo destro presentava normali dimensioni, IT lieve e normali pressioni polmonari. Questo caso clinico pone l'attenzione su due importanti aspetti: 1) la necessità di considerare sempre il ruolo potenziale del catetere da PM nello sviluppo di una insufficienza tricuspidalica severa; 2) le potenzialità dell'ecocardiografia anche rispetto all'RX torace, grazie alla possibilità di seguire in maniera più precisa il decorso del catetere ed identificare precocemente eventuali complicanze legate al posizionamento dello stesso.

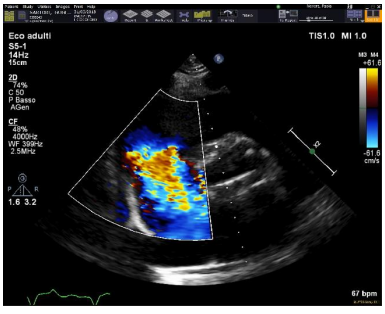

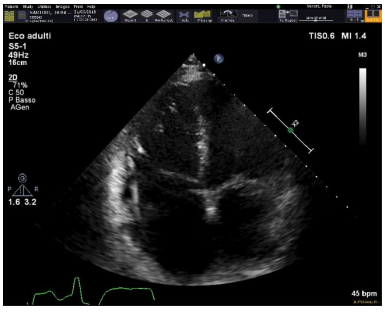

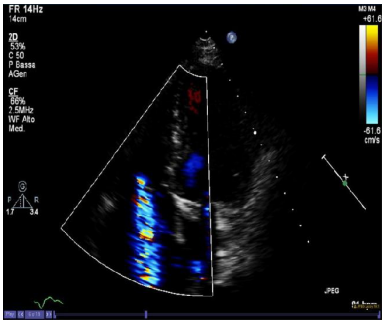

Circolo polmonare

P175

IPERTENSIONE ARTERIOSA POLMONARE ANCOR PIÙ RARA

T. Leopizzi, A. Mannarini, L. De Michele, E. De Tommasi, P. Colonna, N. Camassa, C. D'Agostino
Cardiologia Ospedaliera, Policlinico di Bari, Bari

Uomo, in abs sino a 22 anni. Nel 2015 per dispnea ingravescente, riscontro di insufficienza ventricolare sinistra e insufficienza renale acuta con anemia emolitica e piastrinopenia. Alla biopsia renale diagnosticata "microangiopatia trombotica" e iniziata terapia emodialitica. I test genetici esclusero la diagnosi di sindrome emolitico-uremica tipica e atipica. Nel 2016 comparsa di epilessia. Nel 2017 RMN cardiaca negativa per patologia infiltrativa, da accumulo e miocardite. Nel 2018 episodio di edema polmonare acuto con riscontro di dilatazione delle sezioni destre e severa ipertensione polmonare (PAPs 90 mmHg). Esclusa con angio-TC polmonare l'embolia polmonare. Veniva quindi trasferito presso la nostra U.O. per cateterismo cardiaco destro con la conferma di severa ipertensione polmonare precapillare (PAPm 39 mmHg, PCW 8 mmHg, PVR 14,77 WU, gittata cardiaca 2,17 l/min), non responsiva a ossido nitrico e avviato a terapia con bosentan a bassa dose. Dopo 10 giorni dalla dimissione, per dolore addominale diffuso associato ad aumento della dispnea, nel sospetto di malattia veno-occlusiva polmonare(PVOD) sospeso bosentan e nuovamente ricoverato nella nostra U.O. Ripetuta angio-TC torace negativa per PVOD. Agli esami di screening della trombofilia riscontro di marcato incremento dell'omocisteina (220 µmoli/l) per cui veniva posta l'ipotesi diagnostica di deficit di Cobalamina C (omocistinuria e acidosi metilmalonica), confermata dai risultati dei test su DBS (spiccato incremento dei valori di propionilcarnitina) e iniziata terapia con betaina, idrossicobalamina, acido folinico e levocarnitina. Dopo ulteriore e rapido peggioramento del quadro emodinamico trasferito in UTIC e iniziata infusione di inotropi, vasopressori ed epoprostenolo ev, ma il paziente manifestava shock cardiogeno ed infine exitus.

Conclusioni. Il difetto di cobalamina C è il più comune difetto congenito del metabolismo della vitamina B12. È causato dalla mutazione del gene MMACHC, che comporta l'accumulo di omocisteina e acido metilmalonico. L'associazione di microangiopatia trombotica e ipertensione arteriosa polmonare nel deficit di CblC è rara e sono stati descritti solo pochi casi, prevalentemente pediatrici. La disfunzione endoteliale potrebbe avere un ruolo nella patogenesi. La prognosi dei pazienti è infausta in mancanza di trattamento e quindi risulta molto importante la diagnosi precoce, attualmente possibile con screening neonatale allargato, obbligatorio dal 2016.

P176

IPERTENSIONE POLMONARE E TALASSEIMA INTERMEDIA:DESCRIZIONE DI UN CASO CLINICO

S. Cherubini, G. Manzi, A. Ciolli, G. Ferraiuolo, F. Castelli, C. Vizza
U.O.C. Cardiologia, Ospedale S. Pertini, Roma; Centro Ipertensione Polmonare, Dipartimento di Scienze Cardiovascolari, Respiratorie, Nefrologiche, Anestesiologiche, Geriatriche, Sapienza Università di Roma, Roma

Introduzione. La beta talassemia è una delle patologie geneticamente trasmesse in cui l'aumento della sopravvivenza, verificatosi negli ultimi 50 anni, si è accompagnato a complicanze cardiovascolari come l'ipertensione polmonare. La prevalenza dell'ipertensione polmonare associata a talassemia, valutata con il solo criterio ecocardiografico oscilla tra il 10 e il 78,8%, ma si riduce drasticamente al 2,1% quando si ricorre al cateterismo cardiaco destro. La patogenesi non è chiara, l'emolisi, la riduzione della disponibilità di ossido nitrico, il sovraccarico di ferro e l'ipercoagulabilità sono sicuramente coinvolti. Le terapie eseguite influenzano l'instaurarsi di tale complicanza; la splenectomia aumenta la probabilità di avere ipertensione polmonare mentre le terapie trasfusionale e ferro-chelante sono fattori protettivi.

Caso clinico. Un uomo di 58 anni, affetto da talassemia intermedia, si ricovera per dispnea da sforzo.Il paziente,che eseguiva emotrasfusioni e terapia ferrochelante, era affetto da epatopatia cronica HCV correlata e all'età di 24 anni era stato sottoposto a splenectomia. Aveva presentato inoltre, trombosi della vena grande safena trattata con anticoagulanti per sei mesi. Al ricovero l'ECG evidenziava P polmonari. All'ecocardiogramma era rilevabile: ventricolo destro dilatato con rapporto VD/VS >1, Indice di eccentricità del ventricolo sinistro >1,1, atrio destro dilatato, insufficienza tricuspidale moderata con velocità di picco del rigurgito tricuspidale di 4,74 cm/sec. e PAPS di 105 mmHg. Venivano eseguite TC polmonare ad alta risoluzione e prove di funzionalità respiratoria che escludevano patologie respiratorie croniche ed ecografia epatica negativa per ipertensione porto-sistemica. All'angio-TC polmonare non si evidenziavano segni di tromboembolismo ma la scintigrafia perfusionale mostrava riduzione della perfusione polmonare bilaterale e deficit perfusionale a carattere cuneiforme localizzato nel segmento anteriore del lobo superiore. Il cateterismo cardiaco evidenziava grave ipertensione arteriosa pre-capillare non responsiva ai test di vaso reattività con ossido nitrico.

Conclusioni. La causa di di ipertensione polmonare nei pazienti affetti da

- Copyright - Il Pensiero Scientifico Editore downloaded by IP 216.73.216.91 Fri, 04 Jul 2025, 04:00:13

talassemia è multifattoriale. Il paziente descritto presenta una forma mista di ipertensione polmonare: verosimile patologia dei piccoli vasi arteriosi polmonari e componente cronica tromboembolica con interessamento di un solo segmento polmonare.

P177

RUOLO DEL CATETERISMO CARDIACO DESTRO PER LA CORRETTA DIAGNOSI DI IPERTENSIONE ARTERIOSA POLMONARE IN PAZIENTE ADULTO AFFETTO DA CARDIOPATIA CONGENITA MISCONOSCIUTA: CASO CLINICO E REVISIONE DELLA LETTERATURA

M. Vatrano, M. Candigliota, V. Pascale, G. Galiano Leone, A. Ferraro, F. Cassadonte, V. Ciconte
U.O.C Cardiologia-UTIC-Emodinamica e Cardiologia Interventistica, Azienda Ospedaliera "Pugliese-Ciaccio", Catanzaro

Presentiamo il caso di un uomo di 65 anni, fumatore, affetto da mieloma multiplo in remissione. Nella primavera 2018, riscontro occasionale di dilatazione delle camere cardiache destre e di elevati valori di pressione arteriosa polmonare sistolica all'ecocardiogramma (ETT), con test del cammino normale. In accordo alle recenti linee guida europee (Galiè N, et al. Eur Heart J. 2016), il paziente eseguiva scintigrafia polmonare che risultava negativa e prove di funzionalità respiratoria che documentavano un'insufficienza cronica da deficit ostruttivo moderato-severo senza significativa compromissione del parenchima polmonare alla tomografia computerizzata ad alta risoluzione. A completamento dell'iter diagnostico e nel sospetto inziale di un'etiologia correlata alla patologia respiratoria, veniva eseguito cateterismo cardiaco destro che confermava la presenza di ipertensione arteriosa polmonare (IAP) con elevata portata cardiaca e normali resistenze vascolari polmonari. Inoltre, il test di vasoreattività all'ossido nitrico evidenziava una riduzione significativa, anche se non completa, dei parametri emodinamici. Inaspettatamente, il risultato delle saturazioni di ossigeno, calcolato sui campioni ematici prelevati dall'arteria polmonare all'atrio destro, documentavano valori costantemente superiori al 90%. Pertanto, nel sospetto di difetto settale, non evidente ai vari ETT, si effettuava ecocardiogramma transesofageo che confermava un ampio difetto interatriale (DIA) tipo ostium secundum di 33 mm. In considerazione del risultato del cateterismo cardiaco destro, veniva posta indicazione a correzione percutanea/chirurgica. L'IAP interessa un significativo numero di pazienti adulti con cardiopatia congenita (Engelfriet PM, et al. Heart 2007), con ampio spettro di presentazione clinica, spesso variabile e complessa, ed aumento della morbilità e mortalità. Il DIA rappresenta una delle più comuni anomalie cardiache congenite, la cui chiusura è controindicata in pazienti con IAP irreversibile. Tuttavia, in presenza di IAP non avanzata, la chiusura di qualsiasi difetto emodinamicamente significativo è raccomandata indipendentemente dall'età anche in pazienti asintomatici (Warnes CA, et al. Circulation 2008). Pertanto, una valutazione diagnostica completa di questo gruppo eterogeneo di pazienti è fondamentale e richiede una grande esperienza ed una profonda conoscenza della fisiopatologia sia della cardiopatia congenita che dell'ipertensione polmonare.

P178

IPERTENSIONE ARTERIOSA POLMONARE TROMBOEMBOLICA CRONICA TRATTATA CON ENDOARTERECTOMIA IN UN PAZIENTE AFFETTO DA SCLEROSI MULTIPLA: UN CASO CLINICO

D. Cocco, M. Pin, A. Pani, G. Binaghi, E. Serra, D. Congia, G. Fele, A. Celentano, A. Marocco, G. Zedde, P. Orrù, S. Cossa, M. Corda, A. D'Armini, M. Porcu
S.C. Cardiologia, AO Brotzu, Cagliari; U.O.S.D. Cardiochirurgia-Chirurgia Cardiopolmonare, Fondazione IRCSS Policlinico San Matteo, Università di Pavia, Pavia; S.C. Cardiologia, AO Brotzu, Salvatorica; S.C. Radiologia, AO Brotzu, Cagliari

La sclerosi multipla (SM) è riconosciuta come fattore di rischio indipendente per la malattia tromboembolica venosa. In caso di embolia polmonare acuta complicata da ipertensione arteriosa polmonare tromboembolica cronica (CTEPH) è necessario un management diagnostico-terapeutico specifico. In casi selezionati, l'endoarterectomia è un'opzione terapeutica sicura ed efficace. Descriviamo il caso di un uomo fumatore di 41 anni, affetto da sclerosi multipla, ipotiroidismo autoimmune, sindrome depressiva. Il paziente giungeva in PS per sincope a riposo; lamentava inoltre da un mese dolore all'arto inferiore sinistro con associato edema. L'EO mostrava un'attività cardiaca tachicardica, lieve turgore giugulare, riduzione del murmure vescicolare alla base polmonare destra, dolorabilità alla coscia sinistra. I parametri vitali e l'EGA risultavano nella norma. L'ECG mostrava una tachicardia sinusale con pattern S1Q3T3. La troponina e il D-dimero risultavano positivi.
L'ecocardiogramma transtoracico (ETT) mostrava un ventricolo sinistro di normale morfologia con discinesia e appiattimento del SIV (FE 60%), dilatazione delle sezioni destre, lieve riduzione della funzione longitudinale del ventricolo destro, IT lieve con PAPs elevate (53±5 mmHg). Un'angioTC in urgenza mostrava ostruzione dei rami polmonari segmentari, dilatazione del tronco polmonare principale, "ground glass" come per difetto di perfusione, infarto polmonare. Posta diagnosi di embolia polmonare acuta, il paziente veniva ricoverato in UTIC e si instaurava terapia anticoagulante con NOAC. Un'ecografia vascolare rivelava una tromboflebite della vena grande safena sinistra. Per la stabilità clinica ed il miglioramento dei reperti ecocardiografici il paziente veniva dimesso dopo dieci giorni. Nel mese successivo aveva lamentato tosse secca, dispnea per sforzi lievi e in seguito a nuovo episodio sincopale si ricoverava. L'EO, l'EGA, l'ECG e gli esami di laboratorio non mostravano nuovi reperti di rilevanza. L'ETT e una nuova angioTC evidenziavano un miglioramento del quadro strumentale. La spirometria mostrava un deficit ostruttivo, compatibile col tabagismo. Il cateterismo cardiaco mostrava segni di ipertensione arteriosa polmonare precapillare. Si poneva diagnosi di ipertensione arteriosa polmonare tromboembolica cronica. Previa valutazione specialistica, il paziente è stato sottoposto ad intervento chirurgico di endarterectomia polmonare destra. In seguito, per la persistenza di elevati valori di pressione polmonare è stato iniziato trattamento con macitentan e riociguat. Al follow-up ad 1 anno il paziente mostra un ottimo compenso emodinamico.
L'associazione tra sclerosi multipla e malattia tromboembolica appare nuova e del tutto inusuale. Il presente caso clinico rappresenta la prima descrizione di un paziente affetto da SM e CTEPH trattato con endoarterectomia.

Insufficienza cardiaca 5

P179

POSSIBILE ASSOCIAZIONE TRA SCOMPENSO CARDIACO E ALBUMINURIA DURANTE SCA E MORTALITÀ A LUNGO TERMINE. THE ABC STUDY ON ACUTE CORONARY SYNDROME.

G. Berton, F. Cavuto, H. Mahmoud, M. Mahmoud, C. Rocco, R. Palmieri, F. Bagato, A. Cati
Conegliano General Hospital, Conegliano; Bassano del Grappa General Hospital, Bassano del Grappa; The ABC Heart Disease Foundation, Conegliano; Minia University Hospital, Minia; Adria General Hospital, Adria; Feltre General Hospital, Feltre

Obiettivo. Scopo del lavoro è valutare la contemporanea presenza di scompenso cardiaco (SC) e albuminuria e il loro impatto sulla mortalità a lungo termine dopo Sindrome Coronarica Acuta (SCA), in pazienti seguiti 20 anni.
Metodi. Lo studio include 589 pazienti con SCA arruolati in tre Unità di Terapia Intensiva Cardiologica. I dati clinici e di laboratorio sono stati raccolti nei primi 7giorni di ricovero. L'analisi statistica ha approfondito il valore prognostico di SC e albuminuria nel lungo termine dopo evento coronarico acuto.
Risultati. Durante il follow-up di 20 anni 437 pazienti (74.1%) sono andati incontro a decesso, e differivano sensibilmente dai pazienti sopravvissuti. La presenza di SC e albuminuria durante il primo ricovero per SCA era maggiore tra i pazienti deceduti (41% vs. 12%, p<0.0001 e 26% vs. 7%, p<0.0001 rispettivamente). In questi soggetti si riscontrava inoltre un rapporto albumina creatina (RAC) (rilevato in terza giornata di ricovero) significativamente maggiore (p<0.0001). 3 pazienti non hanno completato il follow-up. L'analisi della sopravvivenza condotta nella popolazione in esame ha dimostrato che sia la presenza di SC che di albuminuria al momento del ricovero sono indipendentemente associate con la mortalità a lungo termine. Inoltre, nei pazienti che soffrivano di entrambe le condizioni la mortalità si è dimostrata marcatamente più elevata che nei soggetti in cui SC e albuminuria non erano presenti.

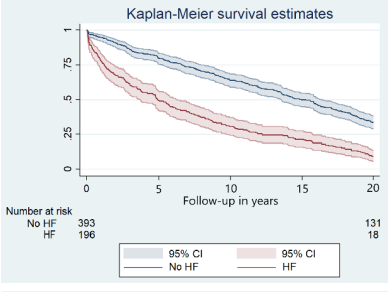

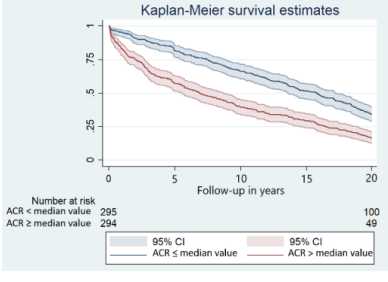

- Copyright - Il Pensiero Scientifico Editore downloaded by IP 216.73.216.91 Fri, 04 Jul 2025, 04:00:13

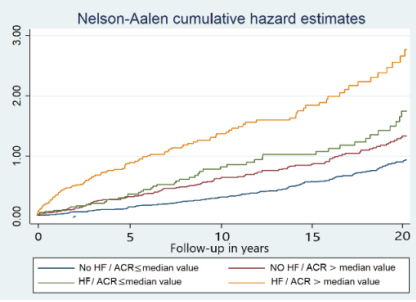

Conclusioni. La presenza di scompenso cardiaco e quella di albuminuria durante SCA sono indipendentemente associate alla mortalità nel lungo termine con effetto sommatorio.

P180

LO SCOMPENSO CARDIACO CON FRAZIONE D'EIEZIONE INTERMEDIA: UN FENOTIPO DI TRANSIZIONE. DATI DAL REGISTRO ITALIANO ANMCO IN-CHF

F. Macera, R. De Maria, M. Gorini, I. Battistoni, M. Iacoviello, A. Iacovoni, V. Palmieri, D. Pasqualucci, G. Leonardi, N. Pagnoni, L. Montagna, M. Floresta, P. Midi, G. Pulignano, A. Mortara

Cardiologia 2-Insufficienza Cardiaca e Trapianto, ASST Grande Ospedale Metropolitano Niguarda, Milano; Istituto di Fisiologia Clinica CNR, Dipartimento Cardiotoracico e Vascolare, Grande Ospedale Metropolitano Niguarda, Milano; Centro Studi ANMCO, Firenze; S.O.D. Cardiologia-Emodinamica-UTIC, Dipartimento di Scienze Cardiovascolari, Azienda Ospedaliero-Universitaria Ospedali Riuniti di Ancona, Ancona; Unità di Cardiologia, Dipartimento Cardiotoracico, Ospedale Policlinico Universitario, Bari; Dipartimento Cardiovascolare, ASST Ospedale Papa Giovanni XXIII, Bergamo; Dipartimento di Cardiochirurgia e dei Trapianti, Azienda Ospedaliera Specialistica "dei Colli" Monaldi-Cotugno C.T.O, Napoli; Dipartimento di Cardiologia, AO G. Brotzu, Cagliari; SSD Scompenso Cardiaco Grave, Policlinico Catania PO G. Rodolico, Catania; Cardiologia e Riabilitazione Cardiologica, AO San Giovanni Addolorata, Roma; S.C.D.O. Cardiologia, Ospedale San Luigi Gonzaga, Orbassano; U.O. Cardiologia, AOR Villa Sofia-Cervello PO Cervello, Palermo; U.O.C. Cardiologia e UTIC, ASL RM6-Polo H2 Albano-Genzano, Albano Laziale; U.O.C. Cardiologia 1, Ospedale San Camillo, Roma; Dipartimento di Cardiologia Clinica, Policlinico di Monza, Monza

Introduzione. Lo scompenso cardiaco a frazione di eiezione (EF) intermedia (HFmrEF) costituisce un'area grigia, dove la carenza di prove d'efficacia dei farmaci richiede ulteriori studi. Quest'analisi descrive l'evoluzione temporale del fenotipo HFmrEF e la mortalità a distanza osservate nel registro ANMCO IN-CHF.

Metodi. I pazienti arruolati dal 1/1/2009 al 31/12/2016 sono stati suddivisi in 3 gruppi: EF preservata (HFpEF, >50%), intermedia (HFmrEF, 40-49%) e ridotta (HFrEF, <40%). I gruppi sono stati descritti per caratteristiche cliniche, mortalità a distanza e, nel sottogruppo con una seconda rilevazione di EF, evoluzione ecocardiografica.

Risultati. La coorte comprendeva 7559 pazienti (72% maschi, età 69+13 anni, EF 37+11%). All'ingresso, 4338 presentavano il fenotipo HFrEF (57%), 1792 HFmrEF (24%) e 1429 HFpEF (19%). Il tasso di mortalità ad un follow-up di 21±23 mesi era 10.2%, significativamente inferiore (p=0.001) nei HFmrEF (8.4%) rispetto ai HFrEF (11.2%), ma non ai HFpEF (9.7%). Una seconda valutazione di EF dopo l'arruolamento era disponibile ad una distanza mediana di 6 mesi per 1414 pazienti, 859 (61%) HFrEF, 335 (24%) HFmrEF e 220 (16%) HFpEF. I pazienti HFmrEF presentavano una prevalenza simile al gruppo HFrEF e inferiore al gruppo HFpEF per sesso femminile (27% vs 24% vs 47%, p=0.001) e fibrillazione atriale (17% vs 14% vs 30%, p=0.001), e maggiore per eziologia ischemica (36% vs 43% vs 19%, p=0.001). I pazienti HFmrEF erano inoltre più giovani (età media 63±15 vs 65±12 vs 69±16 anni, p=0.001) e meno frequentemente in classe NYHA III-IV (12% vs 22% vs 20%, p=0.001) rispetto agli altri gruppi. Alla seconda rilevazione, il gruppo HFmrEF era aumentato numericamente (+22%), ma con 135 pazienti in uscita (55% passati a HFpEF, 45% a HFrEF) e 209 in entrata (14% da HFpEF, 86% da HFrEF). La mortalità ad un follow-up medio di 36±28 mesi era 4.5% per HFmrEF, 7% HFrEF e 7.3% HFpEF (p=ns) considerando il fenotipo definito all'arruolamento, e 3.7% HFmrEF, 8.1% HFrEF e 6.4% HFpEF (p=0.014) sulla riclassificazione alla seconda misurazione di EF.

Conclusioni. Dai dati IN-CHF ANMCO il fenotipo HFmrEF presenta caratteristiche cliniche più simili al gruppo HFrEF rispetto al gruppo HFpEF, ma una maggiore instabilità rispetto agli altri fenotipi: solo il 60% dei pazienti HFmrEF resta nella stessa classe al follow-up, contro 79% dei HFrEF e 82% dei HFpEF. I dati suggeriscono che studi mirati al fenotipo HFmrEF debbano tenere conto della finestra temporale d'intervento.

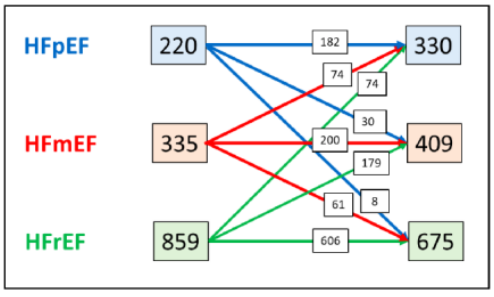

P181

SOTTOGRUPPI DI PAZIENTI CON SCOMPENSO CARDIACO CRONICO E IPOTIROIDISMO A MAGGIOR RISCHIO DI EVENTI

G. Parisi, M. Gioia, L. Amato, F. Lisi, M. Bellino, D. Grande, V. Triggiani, P. Caldarola, M. Ciccone, M. Iacoviello

Scuola di Cardiologia-U.O. Cardiologia Universitaria, Policlinico di Bari, Bari; Dipartimento Cardiovascolare, ASL Bari, Terlizzi; U.O. Endocrinologia, Policlinico di Bari, Bari; U.O. Cardiologia Universitaria, Policlinico di Bari, Bari

Background. È stato evidenziato che l'impatto prognostico dell'ipotiroidismo è differente in relazione alla presenza o meno di alcune condizioni cliniche, come l'età avanzata. Lo scopo di questo studio era di valutare il ruolo prognostico dell'ipotiroidismo in diversi sottogruppi di pazienti affetti da scompenso cardiaco cronico (CHF) durante un follow-up a lungo termine.

Metodi. Abbiamo valutato retrospettivamente pazienti con scompenso cardiaco cronico seguiti ambulatorialmente dal 2006 al 2017. In base al protocollo di gestione dei pazienti, in tutti la funzione tiroidea è stata valutata all'arruolamento e almeno ogni sei mesi. Sulla base dei livelli sierici di fT3, fT4 e TSH, i pazienti sono stati classificati come eutiroidei, affetti da ipotiroidismo o da low T3 syndrome o da ipertiroidismo. Durante il follow-up, tutte le cause di morte sono state valutate come endpoint primario. L'ospedalizzazione a causa di riacutizzazione di scompenso cardiaco è stata valutata come endpoint secondario.

Risultati. Tra i 762 pazienti (età 63 ± 13 anni, 78% maschile, classe NYHA 2,3 ± 0,6, LVEF 33 ± 10%), sono stati esclusi 59 pazienti con ipertiroidismo e 15 con low fT3 syndrome. L'ipotiroidismo è stato diagnosticato in 190 pazienti dei restanti 688. Durante un follow-up a lungo termine (5,1 ± 3,7 anni), 269 pazienti sono deceduti e 278 hanno avuto almeno un ospedalizzazione per riacutizzazione di scompenso cardiaco. I pazienti con ipotiroidismo hanno mostrato un aumento del rischio di morte (HR 1,58; IC 95% 1,23-2,03; p<0.001), così come di ospedalizzazione per scompenso cardiaco (HR 1,74; IC 95% 1,36-2,22; p<0,001) all'analisi di regressione univariata. All'analisi di sottogruppi (figura) il rischio di morte risultava più alto nei pazienti più giovani, nei pazienti con HFrEF, in quelli con bassa classe NYHA e in quelli con livelli di NT-proBNP e GFR più alti. Un simile rischio di morte è stato osservato in pazienti con e senza eziologia ischemica e diabete. Anche per quanto riguarda l'ospedalizzazione per riacutizzazione di scompenso cardiaco, i pazienti più giovani con ipotiroidismo hanno mostrato un rischio maggiore, mentre il rischio di eventi era simile negli altri gruppi. Infine, sia in caso di morte che di ospedalizzazione per riacutizzazione di scompenso cardiaco, i pazienti con ipotiroidismo e con livelli di TSH >10 erano quelli a più alto rischio di eventi.

Conclusioni. L'impatto prognostico dell'ipotiroidismo potrebbe dipendere da alcune caratteristiche cliniche dei pazienti. I nostri risultati aiutano a definire meglio i sottogruppi di pazienti a più alto rischio, es. pazienti più giovani, quelli con ridotta frazione di eiezione, quelli con funzione renale conservata e quelli con livelli più elevati di TSH.

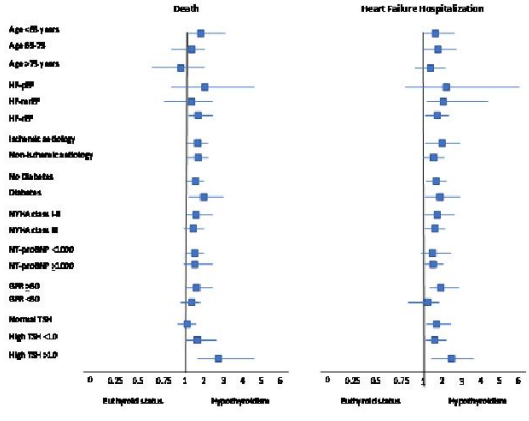

- Copyright - Il Pensiero Scientifico Editore downloaded by IP 216.73.216.91 Fri, 04 Jul 2025, 04:00:13

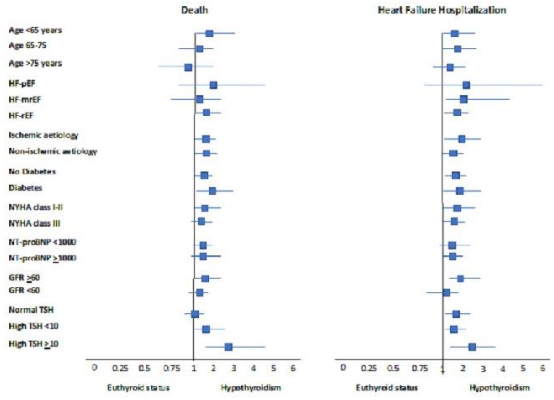

P182

UTILIZZO DEL LIFE VEST IN UNA POPOLAZIONE DI PAZIENTI STRATIFICATA MEDIANTE RISONANZA MAGNETICA CARDIACA: ESPERIENZA DI UN SINGOLO CENTRO

G. Solarino, J. Del Meglio, A. Lilli, A. Ghidini Ottonelli, E. Ferrali, M. Canale, A. Comella, R. Poddighe, F. De Caro, A. Huqi, F. Vivaldi, L. Robiglio, B. Marco Tullio, G. Casolo
UOC Cardiologica "Ospedale Versilia", Azienda USL Toscana Nord Ovest, Lido di Camaiore

Introduzione. La compromissione della funzione ventricolare sinistra (FE Vsx) rappresenta una condizione pericolosa per la vita dei pazienti. Un periodo di tempo di 40-90 giorni, in terapia medica ottimale è indicato per valutare il recupero della FE Vsx e l'indicazione all'ICD. Abbiamo valutato l'utilità della RM a individuare i pazienti a basso rischio aritmico con buona possibilità di recupero, e del defibrillatore indossabile (LV) come terapia antiaritmica temporanea nell'intervallo dalla dimissione al follow-up a 3 mesi.
Metodi. Dal maggio 2016 al novembre 2018 sono stati dimessi 20 pazienti consecutivi (17 M; età media 64.5±10.0 anni) con ridotta FE Vsx alla dimissione (24.5%±5.7%), in terapia medica ottimale (BB 90%, ACE-inibitori 75%, ARNI 10%, diuretici 100% (media 33.125 mg/die), sartani 10%, ivabradina 25%, K risparmiatori 85%; amiodarone 15%) con LV e sono stati rivalutati entro 3 mesi. La coronarografia mostrava: assenza di ats coronarica (n=8); ats non angiograficamente significativa (n=7); occlusione cronica di Cdx non giustificante la FEvsx ridotta (n=2). 3 pazienti presentavano FE Vsx ridotta dopo SCA e rivascolarizzazione efficace (2 PCI, 1 BPAC). La RM è stata effettuata in 19 pazienti (EDV 136.05 ± 106.6 ml/m^2; massa 104± 113,12 g/m^2, FE Vsx RM 22.7±4.9%).
Risultati. La RM ha individuato 12 pazienti con pattern non ischemico tipo midwall, 3 pazienti senza segni di delayed enhancement e 5 pazienti con pattern ischemico regionale (<50% spessore parietale; in 1 paziente coesistenza di pattern tipo midwall). In 16 pazienti (80%) si è riscontrato recupero della funzione contrattile significativo a 3 mesi (FE Vsx post 41,5±10.1%) e sono usciti dall'indicazione all'ICD. 3 pazienti sono stati impianti con ICD (1 S-ICD), mentre 1 paziente ha rifiutato l'ICD preferendo il follow-up clinico. Il LV è stato portato in modo continuativo da tutti i pazienti con buona compliance per 2.85±1.4 mesi (range 1-6), per 22.89 ore/die (range 18.98-23.95 ore/die) con tempo di indossamento medio del 94.05% nel periodo in esame. Non si sono verificate né aritmie né interventi del dispositivo.
Conclusioni. La RM aiuta a stratificare i pazienti a basso rischio aritmico e con buone probabilità di recupero. Il LV rappresenta una sicurezza aggiuntiva con ottima indossabilità e compliance nei pazienti che ancora non hanno chiare indicazioni all'ICD definitivo. La strategia combinata di RM e LV può aiutare a ridurre il ricorso all'ICD definitivo e quindi i costi sanitari. Ulteriori studi sono necessari per avvalorare questa strategia.

Insufficienza cardiaca 6

P183

INVERSIONE DEL RIMODELLAMENTO VENTRICOLARE IN UN PAZIENTE CON MALTTIA RENALE CRONICA TERMINALE

D. Grande, G. Parisi, M. Gioia, F. Lisi, M. Bellino, L. Amato, P. Caldarola, M. Ciccone, M. Iacoviello
Dipartimento Cardiovascolare, ASL BARI, BARI; Scuola di Cardiologia, Policlinico di Bari, Bari; U.O. Cardiologia Universitaria, Policlinico di Bari, Bari

Background. Circa il 35% dei pazienti con IRC sono affetti da scompenso cardiaco al momento dell'inizio della terapia dialitica, mentre un ulteriore 25% dei pazienti sviluppa scompenso cardiaco dopo l'inizio del trattamento dialitico. L'insieme di anomalie osservate in corso di insufficienza renale terminale è stato definito cardiomiopatia uremica.
Caso clinico. Un uomo di 50 anni iperteso e affetto da IRC terminale in trattamento emodialitico da Giugno 2014, giungeva alla nostra osservazione nel maggio 2015 per moderata compromissione della FEVS con esame coronarografico negativo. All'ecocardiogramma si osservavano: VS dilatato (EDV 207 ml) con moderata disfunzione sistolica (FE 38%); IM moderata-severa, elevate pressioni di riempimento del VS ed elevate pressioni polmonari (PAPs 50 mmHg). Tale quadro rimaneva pressoché invariato al controllo dopo 2 mesi (Luglio 2015), dopo iniziale titolazione di terapia cardiospecifica. Veniva ulteriormente titolata terapia antipertensiva (riduzione postcarico) e veniva consigliato un regime emodialitico finalizzato ad un più stretto controllo del carico di liquidi (riduzione precarico). Ai successivi controlli (febbraio ed ottobre 2016) il paziente mostrava un lieve e progressivo miglioramento della FE (44%) con inversione del rimodellamento ventricolare sinistro, notevole riduzione dei volumi del VS (EDV 116 ml) e miglioramento dell'IM (grado lieve-moderato). Nel febbraio 2017 il paziente veniva sottoposto a trapianto di rene, nonostante l'aumentato rischio operatorio legato alla disfunzione del VS. Al successivo controllo cardiologico (aprile 2017) si osservava ulteriore miglioramento della FEVS (52%, EDV 130 ml), con persistenza della riduzione delle pressioni di riempimento ventricolari sinistre, della pressione stimata in arteria polmonare e della severità dell'IM (grado lieve).
Conclusioni. Il quadro clinico proposto sottolinea l'importanza del controllo dei fattori di carico alla base del maladattamento ventricolare sinistro nei pazienti che sviluppano scompenso cardiaco in corso di trattamento emodialitico. Nonostante i meccanismi fisiopatologici siano noti, non vi sono studi che supportino indicazioni terapeutiche univoche nei pazienti con IRC terminale che sviluppano cardiopatia con FEVS compromessa. Tale dato è ancor più rilevante in considerazione della possibilità che lo sviluppo di cardiopatia controindichi l'inserimento in lista attiva per trapianto di rene.

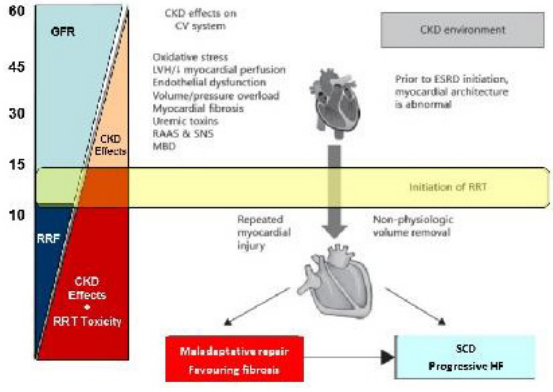

P184

L'ICD IN PREVENZIONE PRIMARIA È DAVVERO MENO EFFICACE NELLE CARDIOMIOPATIE DILATATIVE IDIOPATICHE?

M. Gagliardi, A. Bissolino, M. Magnano, S. Mazzilli, A. Saglietto, P. Golzio, C. Budano, D. Castagno, C. Giustetto
Cardiologia, Città della Salute e della Scienza, Torino

Introduzione. I defibrillatori impiantabili (ICD) in prevenzione primaria hanno dimostrato di ridurre la morte aritmica nei pazienti con cardiopatia dilatativa ischemica e non ischemica, ma il loro beneficio è incerto per quel che riguarda la mortalità per tutte le cause a lungo termine. Lo scopo di questo studio è quello di valutare se esistono differenze negli outcome sopracitati a lungo termine tra le due eziologie.
Metodi. Sono stati inclusi nello studio tutti i pazienti con anamnesi di cardiopatia dilatativa ischemica e non ischemica sottoposti ad impianto di ICD in prevenzione primaria tra gennaio 2010 e dicembre 2016 nel nostro centro, e che avessero raggiunto un follow-up minimo di due anni. Sono state rilevate l'incidenza di interventi appropriati ed inappropriati (sia shock che ATP) e la sopravvivenza a lungo termine.
Risultati. Sono stati arruolati 532 pazienti consecutivi. Tra questi, 222 avevano una cardiopatia dilatativa ischemica (gruppo A), 130 non ischemica (gruppo B). Tra i due gruppi sono state riscontrate differenze statisticamente significative riguardo alle caratteristiche di base: ipertensione (80% vs 55%, p=0.001), diabete (35% vs 15%, p=0.001), dislipidemia (60% vs 35%, p=0.001), insufficienza renale cronica (40% vs 29%, p=0.035) erano più rappresentate nei pazienti del gruppo A, così come hanno ricevuto meno terapia resincronizzante (25% vs 45%, p=0.001) e più ICD monocamerali (51% vs 40%, p=0.04). Non sono state rilevate differenze tra i due gruppi riguardo l'età, la frazione di eiezione, la terapia medica e la storia di fibrillazione atriale. Durante un follow-up medio di 48 ± 23 mesi, la mortalità per tutte le cause era significativamente più alta nel gruppo A (p=0.04). I pazienti con cardiopatia dilatativa ischemica hanno ricevuto sia più interventi (shock ed

- Copyright - Il Pensiero Scientifico Editore downloaded by IP 216.73.216.91 Fri, 04 Jul 2025, 04:00:13

ATP) che shock appropriati, ma non in maniera statisticamente significativa (rispettivamente p=0.48 e p=0.36). Nessuna differenza tra i due gruppi è stata raggiunta in termini di shock inappropriati (p=0.58).
Conclusioni. I pazienti con cardiopatia dilatativa non ischemica tendono ad avere meno aritmie e una più lunga sopravvivenza. La più alta mortalità per tutte le cause nei pazienti con cardiopatia dilatativa ischemica può essere attribuita al più alto tasso di comorbidità.

P185

RUOLO DEI BIOMARCATORI NELLA PROGNOSI DEI PAZIENTI RICOVERATI IN UTIC

F. Piemonte, C. Lirato, G. Penna, A. Di Donato, G. D'Ascoli, E. Puzio
Ospedale, Frattamaggiore

È nota l'importanza dei biomarcatori pro-BNP ed ST2 nella diagnosi e nella prognosi dello scompenso cardiaco. Pertanto abbiamo sottoposto 272 pazienti consecutivamente ricoverati in 6 mesi nella nostra UTIC a prelievo per il dosaggio del pro-BNP e dell'ST2 durante il primo giorno di ricovero. Abbiamo considerato, oltre i livelli di biomarcatori, altri parametri clinici ed epidemiologici quali età, presenza o assenza di scompenso cardiaco congestizio, frazione di eiezione, patologie concomitanti, durata media della degenza ospedaliera ed uso di farmaci. I nostri dati concordano con quelli presenti in letteratura poiché anche nella nostra popolazione i pazienti affetti da scompenso cardiaco presentano valori più elevati di pro-BNP ed ST2 rispetto ai pazienti senza scompenso cardiaco. Abbiamo inoltre notato che in tutti i pazienti i livelli di biomarcatori erano in relazione con l'età, con la frazione di eiezione ma anche con la durata media della degenza ospedaliera e con l'uso dei diuretici. Il dato si mantiene anche nei pazienti scompensati con età >75 anni: infatti in questo gruppo di pazienti, a parità di condizione clinica e di età, i soggetti con pro-BNP ed ST2 più elevati presentavano degenza media maggiore e facevano maggior uso di diuretici Pertanto pro-BNP ed ST2 sembrano avere implicazioni prognostiche, essendo in grado di identificare i pazienti più instabili verso i quali dovremmo concentrare maggiore attenzione.

P186

RITIRATO

Imaging 3

P187

UNA EPIGASTRALGIA SOSPETTA. RUOLO DELLA MULTIMODALITY IMAGING NELLA DIAGNOSI DI UN RARISSIMO TUMORE VASCOLARE

P. Pino, A. Rosignuolo
Ospedale San Camillo, Roma

Descriviamo il caso di un emangioendotelioma retiforme (ER) isolato della vena cava inferiore (VCI), primo caso descritto in letteratura, diagnosticato come incidentaloma in una paziente di 46 anni, che afferiva in ospedale per epigastralgia. Al Pronto Soccorso veniva inizialmente eseguita un'ecografia addominale ai fini di escludere patologie in tale sede. Si evidenziava una massa ovalare, nel lume della VCI, subito al di sopra delle vene renali, con aspetto piriforme ed un evidente peduncolo. Al color-Doppler la formazione appariva vascolarizzata e con componente cistica, rilevazioni compatibili con formazione espansiva. Alla TC si evidenziava una formazione ipodensa, subocludente, a carico del tratto soprarenale della VCI, con un anello concentrico ad impregnazione omogenea del contrasto. La RM confermava la presenza di una lesione caratterizzata da ipointensità nelle immagini T1 ed iperintensità disomogenea nelle immagini T2. Infine veniva eseguita una PET-18FDG-TC total body, che mostrava una mancata captazione del radio-tracciante compatibile con la diagnosi di leiomioma. La paziente era inviata nel nostro ospedale per il trattamento chirurgico. Veniva eseguito un ecocardiogramma per escludere l'estensione della massa al cuore. La massa appariva come una formazione a contenuto misto (solido e liquido), con un peduncolo ad ampia base di impianto, localizzata prima della confluenza delle vene sovraepatiche e delle dimensioni di 35 x 20 mm. La VCI appariva dilatata e non vi era coinvolgimento delle sezioni destre. Veniva quindi effettuato l'intervento chirurgico: si eseguiva un quadruplice clamp ed un'incisione della VCI con escissione completa della massa e del suo peduncolo "en bloc". Le caratteristiche istologiche della lesione ponevano diagnosi di ER. L'ER è un raro tumore vascolare ad intermedio stadio di malignità con un comportamento biologico che si localizza tra l'emangioma e l'emangiosarcoma, caratterizzato da un elevato tasso di recidiva locale ed un basso potenziale metastatico. Le caratteristiche istomorfologiche sono simili a quelle della rete testis con un pattern irregolare di vasi arboriformi (pattern retiforme). In letteratura sono descritti pochi casi con diverse localizzazioni anatomiche, le più comuni sono rappresentate da coinvolgimento di: arti inferiori e superiori, tronco, ossa lunghe e cute della testa e del collo. Il trattamento di scelta è la resezione completa del tumore.

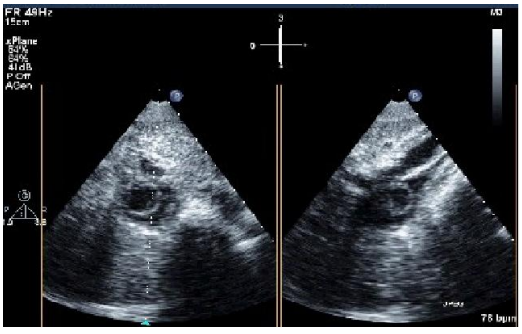

P188

STRAIN IMAGING DEL VENTRICOLO DESTRO E TOLLERANZA ALL'ESERCIZIO IN PAZIENTI ADULTI CON TETRALOGIA DI FALLOT CORRETTA CHIRURGICAMENTE

P. Morreale, S. Spoto, C. Comparato
Cardiologia Pediatrica, ARNAS Civico, Palermo

Introduzione. L'insufficienza polmonare residua e la disfunzione ventricolare destra sono i principali responsabili della progressiva riduzione della capacità funzionale e degli eventi avversi dei pazienti adulti con Tetralogia di Fallot (ToF) operata. La corretta identificazione dei pazienti a rischio è di fondamentale importanza per prevenire gli eventi avversi. Lo scopo dello studio è stato quello di studiare la funzione del ventricolo destro con tecnica speckle tracking e l'eventuale associazione con la capacità di esercizio al test da sforzo cardiopolmonare.
Materiale e metodi. Sono stati arruolati 24 pazienti adulti (21 M, 3 F%, età 31,4 ± 6,8 anni) con ToF sottoposti a intervento chirurgico di correzione tra il 1985 e il 1993 (età all'intervento 1,9 anni [0, 3-5,2 anni]) e 15 soggetti sani come gruppo di controllo (14 M, 5 1%, età 30,7 ± 5,4 anni) appaiati per età e sesso. Tutti i pazienti hanno eseguito nello stesso giorno: ecocardiografia con valutazione speckle tracking del ventricolo destro, elettrocardiografia, e test cardiopolmonare (TCPM) con tappeto rotante.
Risultati. Nei pazienti del gruppo ToF è stata evidenziata una riduzione dei parametri del TCPM espressi come % rispetto al predetto: VO_2 (72 ± 3,4 vs 82,3 ± 2,1 p>0.05), pVO_2 (62 ± 1,4 vs 80 ± 2,3p >;0.05), VE (41,6 ± 2,7 vs 63 ± 7,1 p>0.05), soglia anaerobica (34,6 ± 3,2 vs 54 ± 6,1 p>;0.05); METs (38 ± 2,9 vs 87 ± 4,1 p>0.05) rispetto ai controlli. I pazienti con ToF operata avevano una riduzione del GLS della parete libera del ventricolo destro rispetto ai controlli (-17,6 ± 4,3 vs - 25,9 ± 4,1% p>0.05) con una maggiore riduzione a carico dei segmenti apicali (-15.6 ± 7.4 vs. - 27.9 ± 7.7%, p>0.05) e del setto basale (-16.9 ± 5.3 vs -19.2 ±4.7; p>0.05). È stata evidenziata una correlazione statisticamente significativa tra il VO_2 di picco (Pearson's r = -0,45 p>0,05), Polso di ossigeno (Pearson's r = -0,48 p>0,05), e GLS e strain della parete libera del ventricolo destro.

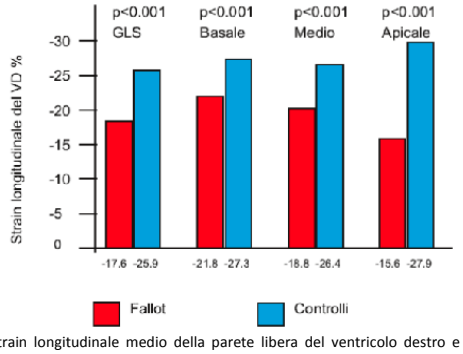

Figura 1. Strain longitudinale medio della parete libera del ventricolo destro e dei singoli segmenti della stessa.

- Copyright - Il Pensiero Scientifico Editore downloaded by IP 216.73.216.91 Fri, 04 Jul 2025, 04:00:13

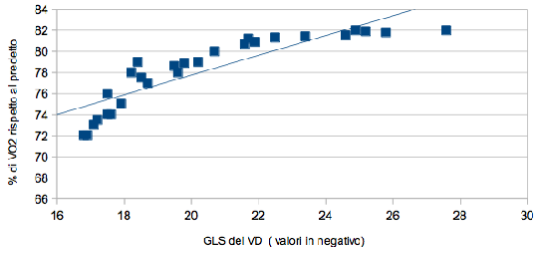

Figura 2. Correlazione tra global longitudinal strain (GLS) del ventricolo destro (VD) e consumo di ossigeno (VO_2).

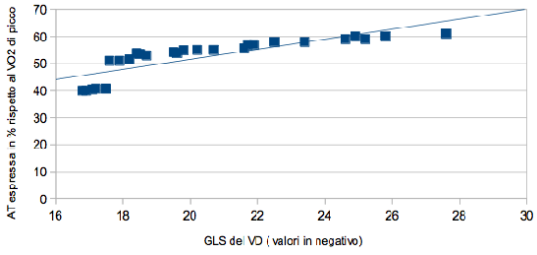

Figura 3. Correlazione tra global longitudinal strain (GLS) del ventricolo destro (VD) e soglia anaerobica (AT). VO_2, consumo di ossigeno.

Conclusioni. Il GLS del ventricolo destro è ridotto nei pazienti con Tof operata specie a carico dei segmenti apicali probabilmente a causa del sovraccarico di volume che insiste su questi segmenti. Il GLS vista la correlazione positiva con il TCPM può essere considerato una metodica utile nell'identificazione della disfunzione ventricolare destra e in grado di predire la riduzione della capacità funzionale nei pazienti con ToF corretta chirurgicamente.

P189

UN CASO DI BRONCHITE PLASTICA IN PAZIENTE CON SINDROME DEL CUORE SINISTRO IPOPLASICO. UNA RARA MA TEMIBILE COMPLICANZA DELLA CIRCOLAZIONE DI FONTAN

P. Morreale, S. Spoto, C. Comparato
Cardiologia Pediatrica, ARNAS Civico, Palermo

Introduzione. La bronchite di plastica è una rara ma temibile condizione caratterizzata da episodi parossistici di dispnea e tosse violenta, con produzione di espettorato contenente cristalli di Charcot-Leyden e granulociti eosinofili presente nel 1-4% di pazienti con circolazione di Fontan o in adulti con patologie infiammatorie respiratorie. Presentiamo il caso clinico di una paziente di 7 anni con bronchite plastica.

Caso clinico. Una bambina di 7 anni con sindrome del cuore sinistro ipoplasico sottoposta a intervento chirurgico di Norwood con BT-Shunt destro modificato, intervento di Glenn e successivamente Fontan extracardiaca nel 2013 giunge alla nostra osservazione per comparsa di tosse incessante e dispena ingravescente con emissione di muco denso. Nel mese precedente la piccola era stata ricoverata presso altro nosocomio per episodio ascrivibile a broncopolmonite destra e insufficienza respiratoria trattata con ossigenoterapia e antibiotici con parziale beneficio. La spO2 all'ingresso era di 92% in aria ambiente. L'ECG mostrava ritmo sinusale a 98 bpm, blocco di branca destra, ipertrofia sovraccarico ventricolare destro. L'ecocardiografia evidenziava: Glenn ben funzionante EF 60%. Flusso attraverso la neoaorta soddisfacente. Condotto extracardiaco in sede e pervio con flusso laminare che si incrementa durante le escursioni respiratorie. Ha eseguito angio-RMN che ha evidenziato completa occlusione del bronco lobare destro medio ed inferiore La paziente è stata trattata con sildenafil e dornase alfa e steroide per aerosol con beneficio ed è stata riferita presso centro di riferimento per rivalutazione emodinamica.

Discussione. La bronchite plastica è una temibile complicanza della circolazione di Fontan. Il management iniziale include l'utilizzo di broncodilatatori, steroidi, soluzione salina ipertonica per aoerosol, mucolitici e antibiotici oltre alla fisiokinesiterapia. L'utilizzo dei betabloccanti e dei vasodilatatori polmonari ottimizza la funzione ventricolare e migliora l'emodinamica. Altri trattamenti includono eparina per vi inalatoria, fibrinolitici, DNAsi ricombinante. L'ottimizzazione emodinamica prevede interventi invasivi come la fenestratura del circuito di Fontan.

Conclusioni. La bronchite plastica nei pazienti con circolazione di Fontan deve essere considerata nella diagnosi differenziale e rappresenta una sfida terapeutica per il cardiologo pediatrico che spesso richiede un approccio multidisciplinare.

P190

UN INSOLITO CASO DI ARCAPA IN UN ADULTO: RUOLO DELL'IMAGING MULTIMODALE

F. Casadei, B. De Chiara, P. Sormani, F. Musca, L. Occhi, O. Belli, F. Spanò, G. Santambrogio, G. Annoni, G. Vignati, P. Pedrotti, C. Giannattasio, A. Moreo
Grande Ospedale Metropolitano Niguarda, Milano; Grande Ospedale Metropolitano Niguarda - Università Milano-Bicocca, Milano

Un uomo di 68 anni con extrasistoli ventricolari frequenti (BEV) e normale ecocardiogramma (ETT) veniva sottoposto a risonanza magnetica (RM) che escludeva una cardiopatia strutturale. Dopo un test ergometrico negativo per ischemia veniva iniziata una terapia antiaritmica con riduzione dei BEV. Cinque anni dopo un ETT di controllo evidenziava una ipocinesi della parete posteriore basale del ventricolo sinistro; al color Doppler era presente un flusso turbolento a livello del setto interventricolare e del ventricolo destro. Nel sospetto di una anomalia vascolare veniva effettuata una coronarografia: a livello del seno coronarico destro non era possibile reperire la coronaria destra (CDx); il tronco comune, dilatato, aveva normale origine dal seno coronarico sinistro e il mezzo di contrasto dall'arteria interventricolare anteriore (IVA) opacizzava per via retrograda la CDx attraverso rami collaterali. Una TC torace multislice (MSCT) veniva effettuata per una miglior definizione anatomica dell'albero coronarico e confermava l'anomala origine della CDx dall'arteria polmonare (ARCAPA). L'ARCAPA è una rara anomalia coronarica (CAA); il gradiente di pressione tra il circolo sistemico e polmonare determina un flusso retrogrado dalla coronaria sinistra, attraverso rami collaterali, nella coronaria anomala (fenomeno di furto). Un'aumentata richiesta di ossigeno può dare infarto o morte improvvisa, ma di solito i pazienti restano asintomatici ed il riscontro è occasionale. Il TTE è la prima metodica diagnostica ma negli adulti è meno accurato nella valutazione dell'origine coronarica. Nel nostro caso il TTE ha evidenziato un flusso anomalo ma non è riuscito a delineare l'esatta anatomia coronarica e a discriminare tra fistola coronarica e CAA. La coronarografia ha consentito la diagnosi di ARCAPA; tuttavia il decorso dei vasi è complesso e non adeguatamente rappresentato da immagini bidimensionali. La RM è considerata una buona metodica per la diagnosi di CAA; nel nostro caso tuttavia, la RM è stata effettuata per escludere una cardiopatia strutturale e non aveva diagnosticato la CAA per la qualità non ottimale delle immagini in presenza di frequenti BEV; inoltre non erano state eseguite sequenze dedicate. La MSCT è una tecnica non invasiva con elevate risoluzione spaziale e temporale ed è il gold standard per l'identificazione e la caratterizzazione delle CAAs data la sua capacità di definire il corso delle arterie in relazione alle altre strutture cardiovascolari.

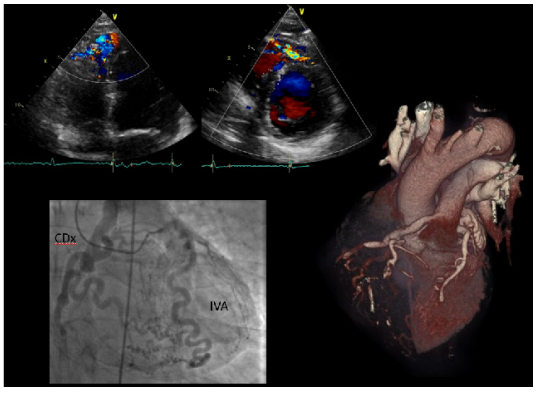

Infarto miocardio e angina

P191

INSUFFICIENZA MITRALICA SEVERA DA ROTTURA PARZIALE POST-INFARTUALE DEL MUSCOLO PAPILLARE POSTEROMEDIALE CORRETTA CON SISTEMA MITRACLIP PER VIA PERCUTANEA

P. Pino, A. Rosignuolo
Ospedale San Camillo, Roma

Il rigurgito mitralico severo da rottura del muscolo papillare (MP) è una complicazione rara ma spesso fatale nei pazienti con infarto del miocardio acuto. La riparazione chirurgica spesso non è praticabile a causa dell'instabilità e delle comorbilità del paziente. La riparazione percutanea è una scelta terapeutica innovativa. Una donna di 85 anni viene inviata nel nostro Ospedale quale centro di eccellenza, per la valutazione e il trattamento di rigurgito mitralico complicanza di sindrome coronarica acuta. La paziente con STEMI infero-posteriore era stata sottoposta ad impianto di due stent medicati su circonflessa (culprit lesion); coesistevano occlusione cronica di destra media e stenosi non critiche di

- Copyright - Il Pensiero Scientifico Editore downloaded by IP 216.73.216.91 Fri, 04 Jul 2025, 04:00:13

discendente anteriore. In seconda giornata edema polmonare acuto e riscontro di insufficienza mitralica severa per cui viene inviata nel nostro Ospedale nel sospetto di rottura di MP. La paziente contropulsata è sottoposta ad esame ecocardiografico transtoracico (ETT) e transesofageo (ETE) che definiscono il meccanismo del rigurgito mitralico, la rottura parziale del MP posteriore. Un capo del MP posteriore di circa mm 6 staccato dal corpo principale ma trattenuto da alcune corde tendinee, rimane ancora nella cavità ventricolare sinistra condizionando ampio prolasso del lembo posteriore che diventa funzionalmente flail. Il ventricolo sinistro è ipercinetico (FE 75%) con acinesia basale inferiore. L'atrio sinistro è di normali dimensioni. La PAPs è 50 mmHg valutata su lieve rigurgito tricuspidale. A causa delle difficoltà dallo svezzamento dal contropulsatore aortico si pone indicazione alla correzione chirurgica. I cardiochirurghi bocciano tale ipotesi per il quadro clinico generale e in Heart Team si propone, dopo ampia discussione, trattamento percutaneo di MitraClip. Dopo alcuni giorni al controllo ETT si evidenza che il moncone del MP è più ecodenso e ravvicinato al lembo posteriore (retrazione fibotica?). La paziente viene sottoposta ad intervento con posizionamento ETE 3D guidato di una MITRACLIP XT. Al controllo ETE post-procedurale riduzione del rigurgito mitralico da severo a lieve con gradiente medio trans valvolare di 5 mmHg. All'ETT pre-dimissione persiste il buon risultato dell'impianto della clip. In conclusione la riparazione per via percutanea del rigurgito mitralico severo da rottura di papillare è possibile e l'ecocardiografia permette di definire le caratteristiche anatomiche e funzionali che rendono possibile la procedura.

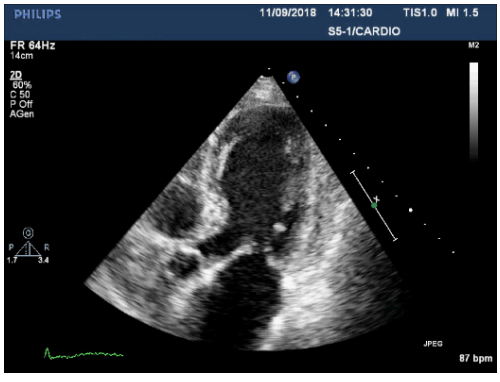

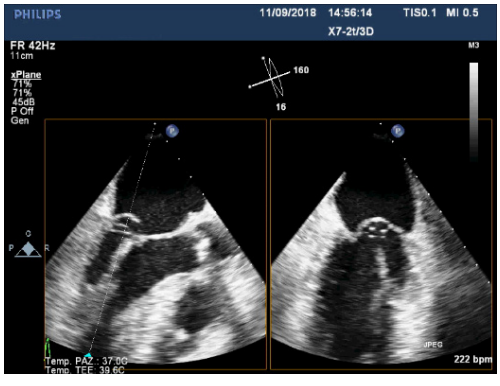

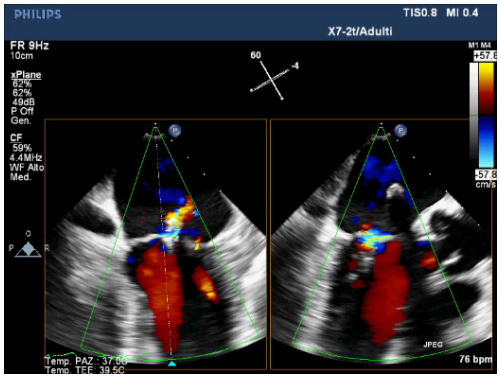

P192

SINDROME CORONARICA ACUTA O TROPONINOSI IN GRAVIDA?

G. Ricci, E. Dioguardi, M. Gesualdo, C. Resta, M. Fontana, F. Silvestri, S. Ricco, A. Fanigliulo, A. Loforese, G. Luzzi
S.C. Cardiologia-UTIC, P.O. Castellaneta, Castellaneta; Presidio Ospedaliero, Pavullo nel Frignano

Donna di 40 anni, senza fattori di rischio CV, giunta per comparsa di dolore toracico tipico (preceduto da brevi episodi nei giorni precedenti) associato a curva della TNI (picco: 5.220 ng/ml; normalizzazione in 7a giornata) e negativizzazione delle onde T in sede inferiore in 2a giornata. Ai controlli ecocardiografici, non alterazioni della cinetica. All'ingresso, riscontro di gravidanza iniziale. Pertanto, si decideva di soprassedere a coronarografia e di somministrare, in accordo coi ginecologi, cardioaspirina ed enoxaparina. Il test ergometrico massimale non evidenziava segni clinici, ECG ed aritmici suggestivi di ischemia miocardica. Il Doppler coronarico era negativo per stenosi critiche. Le indagini, pertanto, deponevano per un'ischemia miocardica causata verosimilmente da una trombosi coronarica. Lo screening trombofilico risultava negativo eccetto una mutazione in eterozigosi del gene MTHFR. La paziente in follow-up ha mostrato un quadro clinico-emodinamico stabile; il decorso della gravidanza e l'espletamento del parto sono risultati nella norma. La presenza contestuale di dolore toracico, aumento delle TNI e modifiche ECG pone diagnosi di infarto miocardico (4° definizione universale). La troponinosi pertanto è improbabile; in letteratura questa è descritta solo in corso di gestosi ed embolia polmonare. Le principali cause di sindromi coronariche acute in gravidanza sono le dissezioni coronariche spontanee, le alterazioni dell'assetto emocoagulativo e le anomalie di origine e decorso delle coronarie. Una predisposizione genetica in un subset protrombotico quale quello gravidico può aver influito nella patogenesi di questa SCA.

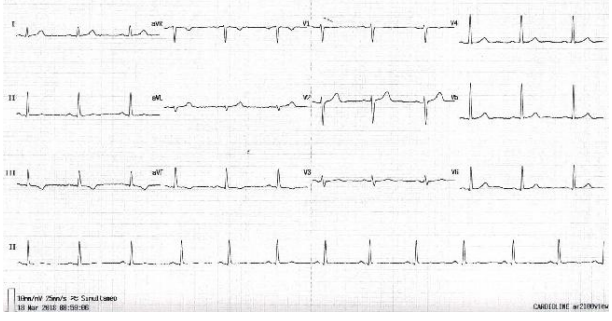

P193

LA STENOSI DELL'ARTERIA SUCCLAVIA: UNA PARTICOLARE CAUSA DI INFARTO MIOCARDICO

L. Campinoti, C. Sartori, A. Capettini, M. Vercellino, G. Secco, M. Borruso, G. Pistis
Ambulatorio di Diagnostica Non Invasiva, Cardiologia, Ospedale SS. Antonio e Biagio e Cesare Arrigo, Alessandria; Cardiologia Interventistica, Ospedale SS. Antonio e Biagio e Cesare Arrigo, Alessandria; S.C. Cardiologia, Ospedale SS. Antonio e Biagio e Cesare Arrigo, Alessandria

Introduzione. Il by-pass aorto-coronarico (BPAC) con anastomosi dell'arteria mammaria interna sinistra (AMIS) è la tecnica che garantisce maggiore pervietà dei graft a distanza, ma in caso di stenosi dell'arteria succlavia può verificarsi inversione del flusso coronarico tale da causare angina pectoris e sindrome coronarica acuta (SCA).

Caso clinico. Maschio di 61 anni, iperteso. In anamnesi insufficienza renale cronica, carcinoma prostatico in attesa di intervento chirurgico, cardiopatia ischemica in esiti di BPAC (AMIS-ramo diagonale-arteria discendente anteriore; arteria mammaria interna destra-ramo intermedio) e di angioplastica con stent medicati sulla coronaria destra. Il paziente è stato sottoposto ad intervento di prostatectomia elettiva (in sospensione degli antiaggreganti) complicato da scompenso cardiaco e anemia associati a rialzo degli enzimi di miocardio-cito-necrosi (CK-MB 24 ng/ml, TnI 7 ng/ml), anomalie della fase di ripolarizzazione con sottolivellamento ST antero-laterale e anomalie della cinesi segmentaria all'ecocardiogramma (ipocinesia apicale e laterale distale). Per SCA peri-operatoria è stato quindi effettuato l'esame coronarografico con riscontro di pervietà dei by-pass, ma presenza di flusso alternato e stenosi critica calcifica della succlavia sinistra interessante il segmento a monte e a valle dell'emergenza di AMIS. Data la stabilità emodinamica, la risoluzione clinica dei sintomi, la concomitante presenza di scompenso cardiaco ed anemia come fattori favorenti la discrepanza fra richiesta e offerta di ossigeno miocardico e non ultimo il quadro angiografico, il paziente non è stato sottoposto a rivascolarizzazione ma a terapia medica ottimale e follow-up clinico.

Conclusioni. L'arteria succlavia è un possibile target di processi aterosclerotici ed infiammatori che possono portare a stenosi e occlusione

- Copyright - Il Pensiero Scientifico Editore downloaded by IP 216.73.216.91 Fri, 04 Jul 2025, 04:00:13

del vaso con sviluppo di sindrome da furto non solo a livello del circolo vertebrale, ma anche del circolo coronarico. La stenosi dell'arteria succlavia è quindi una rarissima causa di angina e infarto miocardico, da sospettare in pazienti sottoposti a BPAC con AMIS quando alla coronarografia non si identifichi una "culprit lesion". La scelta di quale sia la terapia di rivascolarizzazione più appropriata richiede una discussione multidisciplinare caso per caso con valutazione della sede e delle caratteristiche della lesione e non sempre la terapia di prima linea con stenting endovascolare costituisce la scelta migliore.

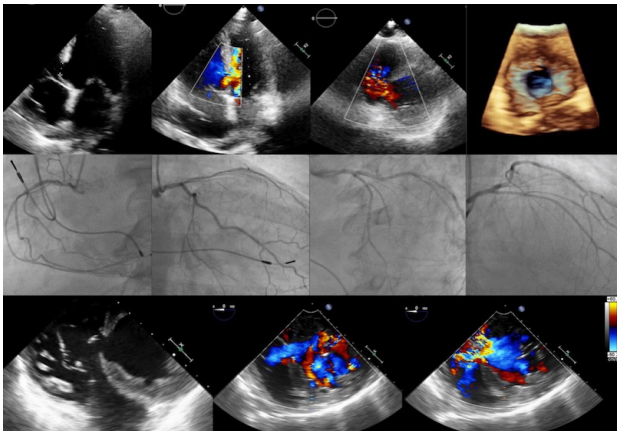

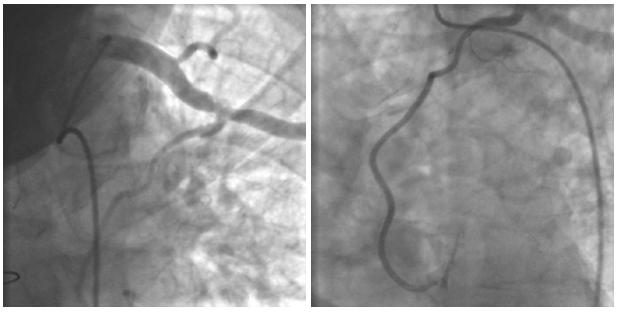

P194

INFARTO MIOCARDICO SILENTE COMPLICATO DA BLOCCO ATRIO-VENTRICOLARE AVANZATO E ROTTURA DEL SETTO INTERVENTRICO-LARE

D. Cocco, D. Congia, A. Pani, G. Binaghi, E. Serra, M. Melis, S. Fele, G. Zedde, P. Orrù, A. Boi, P. Manca, E. Cirio, M. Corda, M. Porcu
S.C. Cardiologia, AO Brotzu, Cagliari; S.C. Cardiologia Interventistica, AO Brotzu, Cagliari; S.C. Cardiochirurgia, AO Brotzu, Cagliari

La rottura del setto interventricolare (RSI) è una complicanza rara dell'infarto miocardico acuto (IMA). Una diagnosi precoce è fondamentale poiché la mortalità è elevata. Generalmente la terapia consiste nella riparazione chirurgica o percutanea, ma il timing interventistico è ancora oggetto di discussione. Descriviamo il caso di un uomo di 79 anni affetto da ipertensione arteriosa, portatore di PM per blocco atrio-ventricolare (BAV) 2:1 ed avanzato, sintomatico per sincope. In occasione dell'impianto del PM l'ecocardiogramma transtoracico (ETT) e i reperti di laboratorio escludevano la diagnosi di IMA. A due settimane di distanza il paziente si presentava in Pronto Soccorso per dispnea. L'esame obiettivo rivelava un soffio sistolico 3/6 di nuova insorgenza in mesocardio, rantoli polmonari bibasali, lieve distensione giugulare, lieve epatomegalia ed edemi declivi perimalleolari. La pressione arteriosa era nei limiti. L'ECG mostrava una tachicardia sinusale, BAV di primo grado, blocco di branca destro ed emiblocco posteriore sinistro. Una radiografia del torace segnalava la presenza di congestione polmonare e cardiomegalia. Nonostante l'iniziale trattamento con diuretici ed ossigenoterapia si osservava un peggioramento dell'emodinamica con un quadro clinico di edema polmonare. L'ETT eseguito in urgenza mostrava un ventricolo sinistro dilatato con normale funzione sistolica (FE 60%) ed un inattesa rottura del setto interventricolare a livello del segmento infero-basale (14 mm) in prossimità del lembo settale della tricuspide, con uno shunt sinistro-destro massivo. Il setto presentava un movimento paradosso come per sovraccarico ventricolare destro. L'interrogazione del PM mostrava un normale funzionamento del dispositivo. La coronarografia, eseguita in urgenza, rive-lava un'occlusione completa del primo ramo settale della discendente anteriore. Il cateterismo cardiaco confermava lo shunt sinistro-destro con marcato aumento delle pressioni polmonari. Il paziente veniva sottoposto a contropulsazione aortica. Si poneva quindi diagnosi di infarto miocardico silente complicato da BAV avanzato e rottura del setto interventricolare. Dopo discussione in Heart Team si programmava un approccio chirurgico ritardato con l'intento di consenti-re un consolidamento del tessuto miocardico. Durante la degenza in UTIC si osservava una buona stabilità clinica ed emodinamica con terapia diuretica endovenosa e contropulsazione. Dopo 14 giorni, nonostante la difficoltà anatomica, il paziente veniva trattato efficacemente con riparazione chirurgica con un patch di pericardio bovino senza evidenza di shunt residuo. Il caso descritto mostra la singolare concomitanza di BAV avanzato e di rottura di setto interventricolare come unico segno di un infarto miocardico silente. La diagnosi risultava complessa, data la presentazione inusuale. Un soffio di nuova insorgenza all'auscultazione cardiaca può essere l'unico reperto che orienta verso una corretta diagnosi di complicanza meccanica. L'imaging gioca un ruolo chiave, sia nell'ambito della diagnosi, che della pianificazione preoperatoria. La gestione della rottura del setto interventricolare è ancora oggi un argomento dibattuto, poiché non vi è univocità sul tipo (riparazione chirurgica vs percutanea) e sul timing dell'intervento.

Insufficienza cardiaca 7

P195

PROGRESSIONE DI MALATTIA NELLA CARDIOMIOPATIA ARITMOGENA: DA FENOTIPO SUBCLINICO A MALATTIA CONCLAMATA. UN CASO CLINICO

A. Atzei, S. Mameli, D. Pasqualucci, G. Giardina, A. Marocco, L. Valentino, G. Zedde, M. Melis, S. Cossa, G. Matta, M. Porcu
S.C. Cardiologia, AO Brotzu, Cagliari; S.C. Radiologia, AO Brotzu, Cagliari

La cardiomiopatia aritmogena (CMA) è una miocardiopatia su base genetica caratterizzata da progressiva sostituzione fibro-adiposa del tessuto muscolare cardiaco. Solo recentemente è stato documentato il coinvolgimento associato o isolato del Vsn. I criteri diagnostici in uso sono di ottimo ausilio ma talora non consentono una diagnosi nelle fasi molto precoci di malattia. Caso clinico: maschio, 49 anni con anamnesi negativa, praticante sport intensi. Nel 2014, durante visita medico-sportiva, riscontro di BEV isolate, in coppia, a riposo e dopo sforzo per le quali è stato sottoposto a cardio-RMN che mostrava un Vdx dilatato (EDVI 98 ml/mq) con contrattilità ai limiti inferiori (FE 55%) senza infiltrazione fibro-adiposa. Al paziente fu data idoneità sportiva e non fu programmato un follow-up specifico. Nel 2018, ricovero nel nostro Reparto per comparsa, dopo intenso sforzo fisico, di astenia e cardiopalmo con riscontro ECG di TV (morfologia da ritardo di attivazione Vsn, asse superiore) ben tollerata. Dopo tentativo infruttuoso di cardioversione farmacologica (amiodarone) è stata praticata CVE a 200J con ripristino del RS. L'ECG basale mostrava ritmo sinusale bradicardico, transizione precordiale anticipata e onde T negative in sede inferiore e anterolaterale. All'ecocardiogramma, riscontro di dilatazione del ventricolo destro (afflusso: 53 mm; RVOT: SAX 27 mm; LAX 33 mm) con funzione sistolica ridotta per acinesia dell'apice, discinesia della parete libera (TAPSE 22 mm; FAC 21%). Il paziente è stato sottoposto a nuova cardio-RMN che ha evidenziato nel Vdx, incremento dei volumi ventricolari (VTD 142 ml/m^2, ESV 95 ml/m^2), disfunzione contrattile (FE 33%), diffuse aree di discinesia della parete libera e del tratto di efflusso, diffuso e irregolare delayed-enhancement di parete libera e tratto d'efflusso da attribuirsi a fibrosi. Ha evidenziato inoltre segni d'infiltrazione adiposa subepicardica della parete infero-laterale medio-apicale del Vsn con dimensioni e cinetica nella norma. Alla luce dei reperti di imaging e morfologia della TV (due criteri maggiori), è stata posta diagnosi di CMA (genetica in corso). Il paziente è stato dimesso in terapia beta bloccante, dopo impianto di sICD.

Conclusioni. Il caso mostra la necessità di valutare con attenzione un paziente con sospetta CMA, seguendo un corretto follow-up; da quanto descritto è probabile che l'evolutività del danno miocardico venga aggravata dalla prosecuzione dell'attività fisica.

P196

UNA CARDIOMIOPATIA VALVOLARE A LIETO FINE

E. Assante Di Panzillo, A. Sabusco, A. Viele, G. Magri, A. Trivisonno, P. Paolone, A. Colavita
Ospedale A. Cardarelli, Campobasso

Descriviamo il caso di un paziente di 54 anni giunto alla nostra osservazione con dispnea ingravescente da alcuni mesi, trattato dal curante con ansiolitici per sospetto di sindrome ansioso-depressiva. In anamnesi nota bicuspidia aortica, non in follow-up. All'ingresso in PS il paziente si presentava con quadro di EPA. All'ECG tachicardia sinusale con segni di sovraccarico ventricolare sinistro e valori di PA di 180/100 mmHg. Gli esami ematochimici mostravano lieve incremento della Troponina (1,6 ng/ml), degli indici di funzionalità renale (creatininemia 1,8 mg/dl, urea 90 mg/dl) e degli enzimi epatici. L'ecocardiogramma documentava un ventricolo sinistro di aspetto globoso, marcatamente dilatato (DTD 84, DTS 72), con FE 29%; insufficienza aortica di grado severo in valvola bicuspide, insufficienza mitralica moderata e PAPs di 65 mmHg. Veniva iniziata terapia infusionale con furosemide ad alti dosaggi,

- Copyright - Il Pensiero Scientifico Editore downloaded by IP 216.73.216.91 Fri, 04 Jul 2025, 04:00:13

nitroderivati, MRA e beta-bloccante per os con miglioramento del quadro clinico e laboratoristico, normalizzazione dei valori pressori, riduzione della FC, ripresa di abbondante diuresi. L'ecocardiogramma di controllo mostrava riduzione dei valori di PAPs, invariati i parametri di funzione ventricolare. Il paziente veniva quindi sottoposto ad infusione di Levosimendan con ulteriore miglioramento clinico. La coronarografia che mostrava coronarie indenni. Per il persistere della severa cardiomiopatia valvolare si poneva indicazione a cardiochirurgia. Il paziente veniva sottoposto a sostituzione valvolare aortica con protesi meccanica. A 48 ore la degenza veniva complicata da distacco di protesi con necessità di reintervento e posizionamento di protesi biologica. Ai controlli ecocardiografici post-intervento persisteva severa dilatazione ventricolare sinistra e riduzione della funzione sistolica (FE 29%) con paziente asintomatico. Il controllo a tre settimane dall'intervento poneva quindi indicazione ad impianto di CRT-D. Si assisteva nei mesi successivi a miglioramento del quadro ecocardiografico con progressiva riduzione dei volumi e dei diametri ventricolari: a 3 mesi DTD 70 mm e FE 35%; a 6 mesi DTD 60 mm e FE 42%; a 9 mesi DTD 5,9 cm e FE 50%. Il caso clinico descritto dimostra come l'adeguato trattamento di una cardiomiopatia su base valvolare, seppur in un paziente giunto all'osservazione del cardiologo tardivamente, abbia scongiurato il pericolo del trapianto cardiaco cui il paziente era candidato.

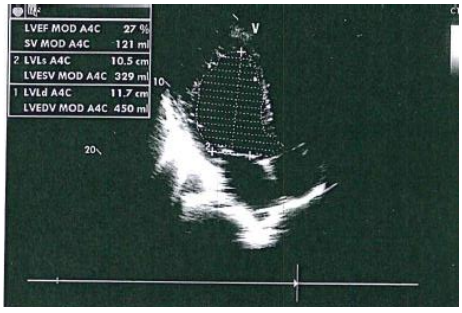

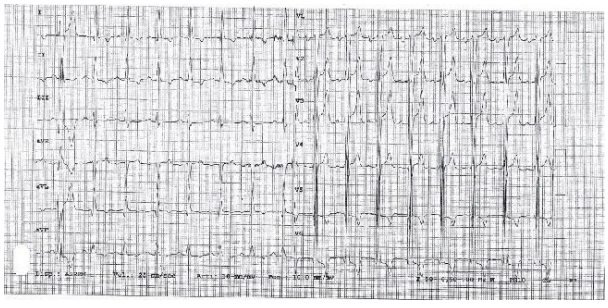

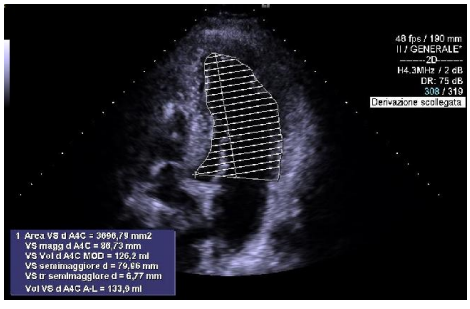

P197

CONTUSIO CORDIS: UNA CAUSA POCO FREQUENTE DI DANNO MIOCARDICO ACUTO

D. Cocco, P. Giua Marassi, A. Marocco, M. Melis, F. Sanna, G. Matta, M. Corda, M. Porcu

S.C. Cardiologia, AO Brotzu, Cagliari; S.C. Cardiologia Interventistica, Cagliari; S.C. Radiologia, AO Brotzu, Cagliari

In caso di trauma toracico chiuso ad alta energia, come in corso di accelerazioni e decelerazioni ripetute durante gare automobilistiche, si può verificare un danno cardiaco acuto definito contusio cordis. I sintomi più frequenti sono dolore toracico, sincope, nausea e talvolta è possibile l'insorgenza di complicanze meccaniche o aritmie ventricolari (commotio cordis). Descriviamo il caso di una donna di 40 anni con familiarità per cardiopatia ischemica. La paziente svolgeva regolare attività sportiva e in passato aveva svolto attività anche ad elevato impegno cardiovascolare. Al termine di una intensa gara di go-kart aveva lamentato dolore toracico retrosternale oppressivo con irradiazione al dorso, esacerbato dall'inspirazione. Il giorno successivo si presentava in PS sintomatica per dolore toracico trafittivo, nausea e vomito. L'esame obiettivo era normale. L'elettrocardiogramma mostrava una bradicardia sinusale con frequenza cardiaca 58 bpm, con normale morfologia. L'ecocardiogramma mostrava reperti sostanzialmente normali. La troponina risultava fortemente positiva (7.67 ng/ml). La paziente veniva quindi ricoverata in UTIC nel sospetto di sindrome coronarica acuta senza sopraslivellamento del segmento ST. Durante la degenza il dolore toracico si presentava costante e si osservava marcato incremento della troponina (picco in prima giornata 38.88 ng/ml), con classica curva di necrosi miocardica. Alla coronarografia eseguita in II giornata le coronarie risultavano normali. È stata quindi formulata una prima diagnosi di infarto miocardico a coronarie normali ed è stata impostata una terapia medica con doppia terapia antiaggregante e statine. Al controllo ecocardiografico non si rilevavano reperti patologici. A distanza di un mese una risonanza magnetica cardiaca risultava negativa per segni di ostruzione del microcircolo e di aree di fibrosi miocardica. A seguito degli elementi anamnestici e clinici si poneva quindi diagnosi di "contusio cordis". Nella diagnosi differenziale di dolore toracico, la contusio cordis è da considerare in caso di traumi toracici ad alta energia. La coronarografia rimane comunque un esame imprescindibile per l'esclusione della sindrome coronarica acuta. La conoscenza di questa entità clinica permette di gestire tempestivamente eventuali complicanze meccaniche ed elettriche potenzialmente fatali.

P198

LE APPARENZE INGANNANO

S. Geraci, A. Frenda, G. Raffa, M. Pilato, G. Vaccaro, D. Milazzo, G. Pilato, I. Di Liberto, G. Caramanno

Cardiologia, PO S. Giovanni di Dio, Agrigento; Cardiochirurgia, ISMETT, Palermo

Uomo, 32 anni, in perfetta forma fisica, nessuna familiarità ne fattori di rischio, svolgeva regolare attività lavorativa con sforzi fisici di moderata entità senza limitazioni. Esegue visita cardiologica dopo brevissima sincope durante attività fisica modesta in stazione eretta 2 settimane prima. Esame obiettivo nella norma, ECG con onde T negative diffuse a branche asimmetriche, ecocardiogramma in proiezioni standard: ipocinesia antero-laterale, FE 50%, rotazione oraria del cuore. Per chiarire la cinesi del ventricolo sinistro e la rotazione cardiaca, sono state eseguite proiezioni off-axis partendo da una 4 camere apicale con improvvisa comparsa nei tagli più laterali di formazione ecopriva e rotondeggiante a pareti iperecogene e disomogenee, 72x78 mm (Fig. 1) che a primo impatto con esame 2D sembrava essere una cisti adesa alla parete posteriore del ventricolo dx. Ruotando l'asse di scansione di 45° ed esplorando sezioni trasversali via via superiori in senso caudo-craniale veniva visualizzato un tramite tra la formazione ecopriva e l'apice del ventricolo sinistro nella sua porzione posteriore (Fig. 2). A questo punto il color Doppler completa il quadro mostrando flussi in entrata nella formazione ecopriva sincroni con le sistoli ventricolari (Fig. 3). Il paziente si oppone al ricovero in cardiologia data l'assenza di sintomi, ma alla fine viene ricoverato per sospetto pseudoaneurisma cardiaco. Coronarografia mostrava patologia sub-occlusiva del discendente anteriore (IVA). Tale quadro lascia propendere per una genesi ischemica della formazione che appare quasi certo essere uno pseudoaneurisma-postinfartuale del ventricolo sinistro, nonostante la completa mancanza della sintomatologia tipica. Il paziente esegue cardio-RM che conferma lo pseudoaneurisma con tramite apicale e viene quindi sottoposto ad intervento cardiochirurgico (Fig. 4) con aneurismectomia, chiusura di breccia ventricolare con patch in Dacron e rivascolarizzazione con AMIS su IVA. Nonostante fattori rassicuranti quali età, assenza di fattori di rischio e di sintomatologia tipica, la buona pratica clinica impone di indagare fino in fondo ogni paziente non dando nulla per scontato. Se l'ecocardiogramma e la gestione generale del paziente fossero stati più superficiali, con una mancata visualizzazione dello pseudoaneurisma, il paziente a 32 anni avrebbe probabilmente eseguito un test ergometrico con i rischi annessi e una rivascolarizzazione percutanea lasciando al suo destino lo pseudoaneurisma.

Figura 1a

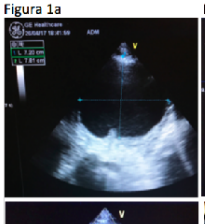

Figura 1b

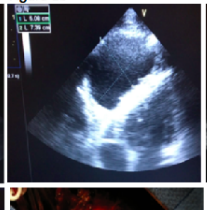

Figura 2

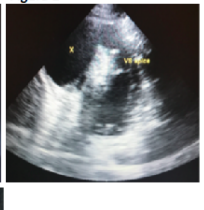

Figura 3

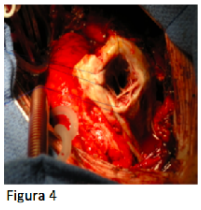

Figura 4